



HAL
open science

Apport de l'imagerie médicale 3D à l'étude d'une momie du IV^e siècle av. J.-C.

Sylvain Ordureau, Guy Lecuyot

► To cite this version:

Sylvain Ordureau, Guy Lecuyot. Apport de l'imagerie médicale 3D à l'étude d'une momie du IV^e siècle av. J.-C.. Apport de l'imagerie médicale 3D à l'étude d'une momie du IV^e siècle av. J.-C., Nov 2007, 2007-11-14, France. pp.39-43. halshs-00697768

HAL Id: halshs-00697768

<https://shs.hal.science/halshs-00697768v1>

Submitted on 5 Mar 2018

HAL is a multi-disciplinary open access archive for the deposit and dissemination of scientific research documents, whether they are published or not. The documents may come from teaching and research institutions in France or abroad, or from public or private research centers.

L'archive ouverte pluridisciplinaire **HAL**, est destinée au dépôt et à la diffusion de documents scientifiques de niveau recherche, publiés ou non, émanant des établissements d'enseignement et de recherche français ou étrangers, des laboratoires publics ou privés.

Apport de l'imagerie médicale 3D à l'étude d'une momie du IV^e siècle a.C.

Sylvain Ordureau, Useful Progress
25, rue d'Anjou 75008 Paris
sylvain@usefulprogress.com
<http://www.usefulprogress.com>

Guy Lecuyot, UMR 8546 CNRS-ENS
ENS, 45 rue d'Ulm 75005 Paris
lecuyot@ens.fr
<http://www.archeo.ens.fr/spip.php?article238>

Résumé : En 2005, une momie retrouvée dans une tombe datant du IV^e siècle a.C. dans la nécropole de Saqqara par l'équipe du musée du Louvre a été scannée au musée du Caire pour les besoins de la réalisation d'un film. La reprise des données collectées à cette occasion par un jeune ingénieur informaticien a permis de traiter et de réunir les fichiers qui n'avaient pas toute la même définition et ainsi de montrer l'apport de l'imagerie médicale pour fournir aux spécialistes des images virtuelles du corps et du squelette de la momie.

Mots-clés : Saqqara, momie, imagerie médicale, scanner

Abstract : In 2005, for the making of a film, experts in the Cairo museum performed a scan on a mummy discovered in a tomb dating from the 4th century BC in the Saqqara necropolis. The mummy was discovered by the archaeological team of the Louvre museum.

The data of the scan were subsequently studied by a young computer engineer, who managed to assemble the numerous files despite the fact that they were different in terms of precision. From this we can see the particular utility of medical imagery which can provide specialists with virtual images of the mummy's skeleton and body.

Keywords : Saqqara, mummy, medical imaging, scanner

CONTEXTE ARCHÉOLOGIQUE

Au cours des fouilles du musée du Louvre à Saqqara, un ensemble de sépultures de Basse Époque a été mis au jour en octobre 2003 sur le site du mastaba d'Akhethetep¹. L'une d'elles, bien que pillée, située à l'angle nord-est du mastaba a livré un ensemble d'inhumations remontant au milieu du IV^e siècle a.C.² Sous un amas de momies maltraitées par les

voleurs gisaient côte à côte sur le sol du caveau, tête au nord, deux cercueils momiformes en bois à pilier dorsal et piédestal qui renfermaient encore leur momie. La momie placée dans le cercueil à l'est, en bois de figuier sycomore³, est celle d'une femme nommée Neboudjat. Elle a été radiographiée par le D^r R. Lichtenberg. L'autre momie, celle qui nous occupe aujourd'hui, reposait dans un cercueil en bois de cèdre constitué d'un assemblage de planches chevillées entre elles. Son décor est soigné avec un visage doré et une perruque bleu lapis ornée d'un bandeau de rosettes, un tableau sur la poitrine représentant une scène d'offrande à Osiris et sur le socle une scène avec deux Anubis couchés sur une chapelle encadrant une porte. Une même inscription de type *hetep di nesout* en hiéroglyphes gravés qui, à l'origine, devaient être incrustés de pâte de couleur bleue, se trouve sur le dessus du couvercle (trois colonnes) et au dos sur le pilier dorsal peu saillant (deux colonnes). Elle présente des formules usuelles mais corrompues. Curieusement pour un cercueil de cette qualité, à l'emplacement du nom de la défunte et de ses parents, le texte n'a pas été personnalisé et reste anonyme sous la forme de "l'Osiris une telle (*mn[t]*), justifiée, née de la maîtresse de maison une telle, justifiée, et fille de un tel, justifié".

"SCAN" DE LA MOMIE

L'ouverture du sarcophage le 26 avril 2004 en présence du D^r Zawi Hawass et des médias a révélé une momie enveloppée d'un fin linceul et en parfait état de conservation avec sur la poitrine deux petites appliques de terre crue. A la demande du D^r Hawass et pour les besoins du film en cours de réalisation⁴,

1. Mission dirigée Ch. Ziegler. Ziegler & Lecuyot 2007, 2015-2025 ; Lecuyot 2004, 26-32 ; Bridonneau & Lecuyot 2007, 34-46.

2. Dans cette tombe, numérotée F 17, le sarcophage d'un personnage nommé Imhotep a pu être précisément daté de "l'an 2 de Nectanébo II, premier mois de l'inondation", date comprise entre le 21 novembre et le 20 décembre 360 a.C. grâce à une inscription en démotique tracée à l'encre noire sur la poitrine et lue par M. Chauveau.

3. L'identification des essences végétales a été faite par V. Asensi Amoro.

4. En 2004 et 2005 deux films ont été réalisés sur les fouilles du musée du Louvre à Saqqara. Ils ont été diffusés sur France 3,

le 23 avril 2005 la momie a été scannée au musée du Caire dans le camion aménagé à cet effet par Siemens à l'arrière du bâtiment. Les scans nous ont appris que nous étions en présence d'une jeune femme enveloppée de nombreux linuels. Le corps avait été éviscéré et excérébré et la cavité crânienne enduite de résine. Des pastilles métalliques avaient été placées sous les narines et à l'aine, là où l'embaumeur avait porté atteinte à l'intégrité du corps⁵. Les bras entourés de bandelettes étaient croisés sur la poitrine et les seins avaient été remodelés. Il semblerait qu'entre le fin linuel extérieur et le niveau des bandelettes, une fine carapace de résine, sorte de cocon protecteur, ait trouvé place.

APPLICATION DE L'IMAGERIE MÉDICALE 3D, MÉTHODE UTILISÉE

La momie a été numérisée dans un scanner volumique multicoupe dont le principe est de découper virtuellement en tranches l'objet de l'étude, puis de regrouper ces dernières afin de reformer le volume initial.

Chaque coupe est une variation de dégradés de gris qui correspond aux densités des différentes parties de la tranche acquise. Les zones sombres correspondent à l'air et aux tissus mous, et les zones claires à des matériaux de densités plus élevées comme les os ou des ornements métalliques.

Les volumes se présentent sous la forme de fichiers DICOM (Digital Imaging and Communications in Medicine) regroupés en séries d'examen (une acquisition au scanner pour chaque partie du corps de la momie). A chaque série correspondait un répertoire de fichiers DICOM comprenant 3000 tags d'informations dont l'image en coupe axiale native. Les informations indispensables pour la reconstruction du volume sont : la position axiale de la coupe, ses dimensions, le contraste et la densité⁶.

Les séries de DICOM ont été chargées successivement dans le calculateur XtremVizII. Cette machine dotée de 4 processeurs DualCore AMD 8000 et 16 Go RAM peut traiter plusieurs dizaines de séries simultanément. Malheureusement les épaisseurs de coupes qui ont été fournies ne sont pas homogènes et varient entre 1,25 mm (jambes) et 2,5 mm (thorax) selon les séries de coupes, mais grâce au calculateur XtremViz cette difficulté a pu être résolue⁷.

le premier, "Le trésor enfoui de Saqqara", en octobre 2004 et, le second, "Les secrets du trésor de Saqqara" en octobre 2005 (films de Fr. Wilner, produits par Eclectic Production).

5. Les premières observations ont été faites avec M^{me} Mervat Shafik, professeur de radiologie à l'Université du Caire.

6. Les données secondaires sont les paramètres d'acquisition du scanner : nom de la machine, tension (kV), intensité (mAs), pas de l'hélice, épaisseur de coupe, date d'acquisition, nom du patient, etc.

7. La focale d'acquisition était de 40 cm de diamètre et la matrice de reconstruction seulement de 512 x 512 pixels alors que normalement elle est de 1024 x 1024 pixels.

Le premier travail a consisté à positionner les séries dans l'espace et à les faire se chevaucher.

Il a fallu ensuite éliminer les séries redondantes ou de mauvaise qualité et au final, sur la vingtaine de séries, seules cinq ont été retenues⁸. Chacune de ces cinq séries ont été exportées en fichier polygonal STL avec un seuil "Bone" pour faire apparaître le squelette. Cela a permis d'affiner les positions des séries les unes par rapport aux autres. Les fichiers STL sont plus légers à manipuler que les voxels (Volumes elements). Avec ses informations il est possible ensuite de faire des mesures sur le volume et de faire apparaître des niveaux de densité différents⁹.

Pour révéler la structure intérieure de la momie on dispose d'un outil (Voxbox) qui permet d'appliquer des couleurs, des transparences et de l'éclairage sur les échelles de gris HU (courbes Hounsfield Units). En fonction de ces choix on peut faire ressortir les os, puis la peau, les linges, les ornements, etc.

En termes de visualisation, des séquences vidéo de voyage intérieur et extérieur sont réalisables en sélectionnant chaque point de passage de la caméra virtuelle (clés de séquence).

CONCLUSION

La reprise des scans par Sylvain Ordureau a permis de recomposer une image 3D globale de la momie bien que les scans d'origine n'aient pas tous été réalisés avec la même définition. Le but de ce travail recouvre à la fois des visées scientifiques et aussi didactiques. Il doit permettre d'une part l'étude du corps de la défunte¹⁰ et des rites de momification qui lui ont été appliqués en dépouillant virtuellement le corps de ses linuels et bandelettes et, d'autre part, de proposer une version animée qui pourrait être présentée lors d'une exposition sur les rites funéraires de l'ancienne Égypte.

L'application des techniques d'imagerie médicale 3D offre la possibilité d'explorer la momie sans la dénaturer, de redonner à cette défunte anonyme un visage tout en étudiant les différentes étapes de la momification d'un corps à la fin de l'époque pharaonique.

Bibliographie

Bridonneau, C. et Lecuyot G. (2007) : "Saqqara à la Basse Époque", *Archéologia*, 445, 34-46.

Lecuyot, G. (2004) : "Les momies découvertes à Saqqara", *Archéologia*, 413, 26-32.

Ziegler, Ch. et Lecuyot G. (2007) : "Mission archéologique du musée du Louvre à Saqqara : dernières découvertes", in : Goyon J.-Cl. et Cardin Ch. (éd.), *Actes du IX^e congrès des égyptologues. Grenoble 6-11 septembre 2004*, Orientalia Lovaniensia Analecta (OLA) 150, Louvain, 2015-2025.

8. Il y a eu au moins 16 passages et la reconstruction a nécessité le reformatage pour avoir des épaisseurs homogènes

9. Avec des pixels trop gros, on ne peut pas voir les tissus fins.

10. L'étude anthropologique est confiée au Dr R. Lichtenberg.



Fig. 1. Le cercueil au visage doré après son ouverture et avec sa momie (photo Ch. Décamps).

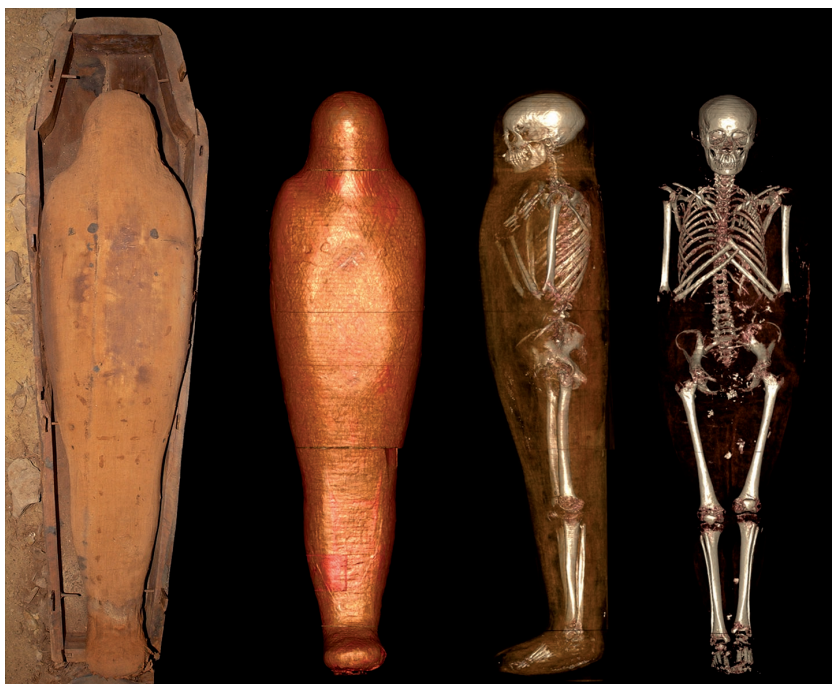

Fig. 2. La momie et les images recomposées en 3D de la momie et de son squelette (Ch. Décamps et Useful Progress).

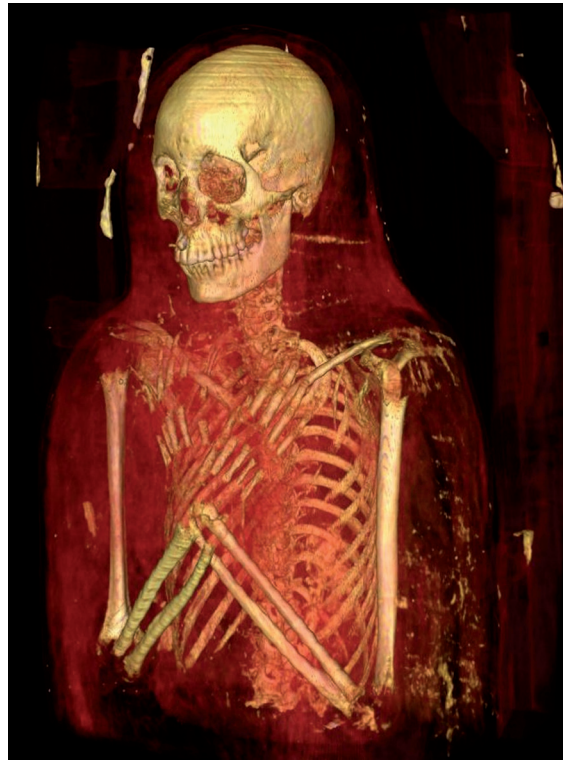

Fig. 3. Tête et buste de la momie en 3D avec un effet de transparence pour faire apparaître le squelette (Useful Progress).

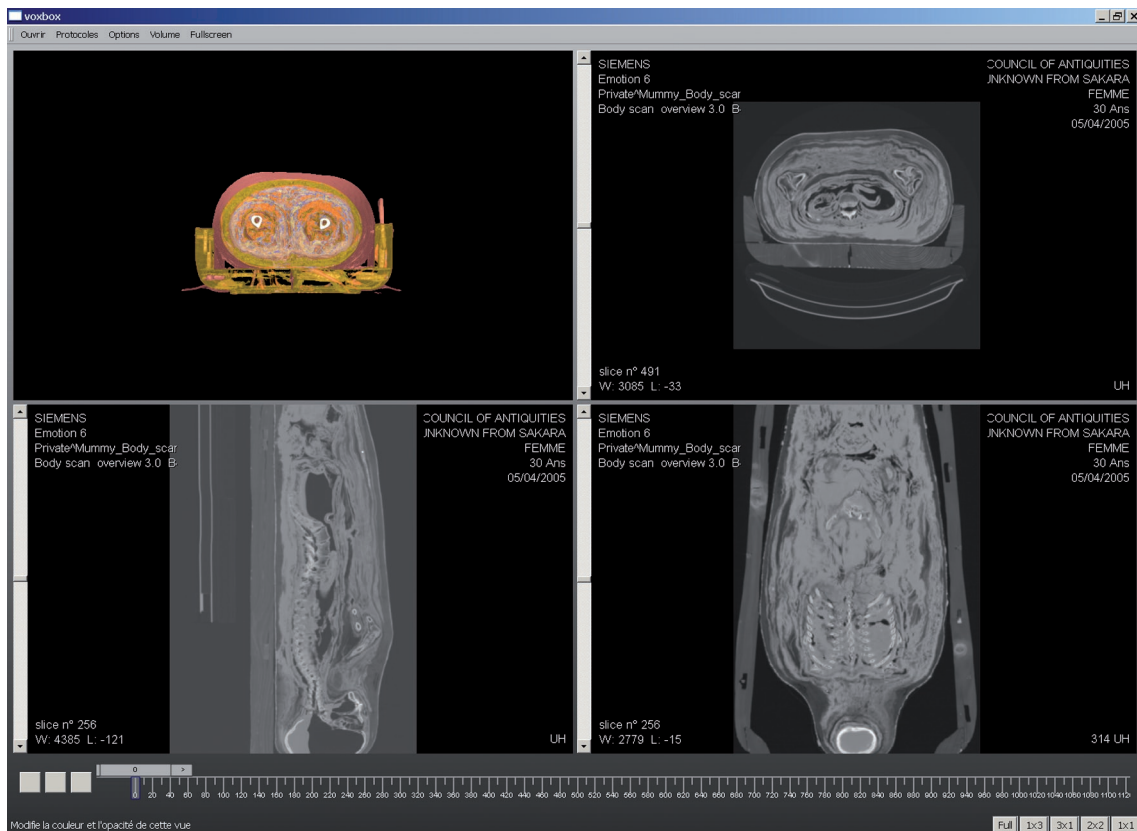


Fig. 4. Capture d'écran illustrant la mise en 3D de la momie à partir des trois coupes : axiale, sagittale et coronale (CSA et Useful Progress).

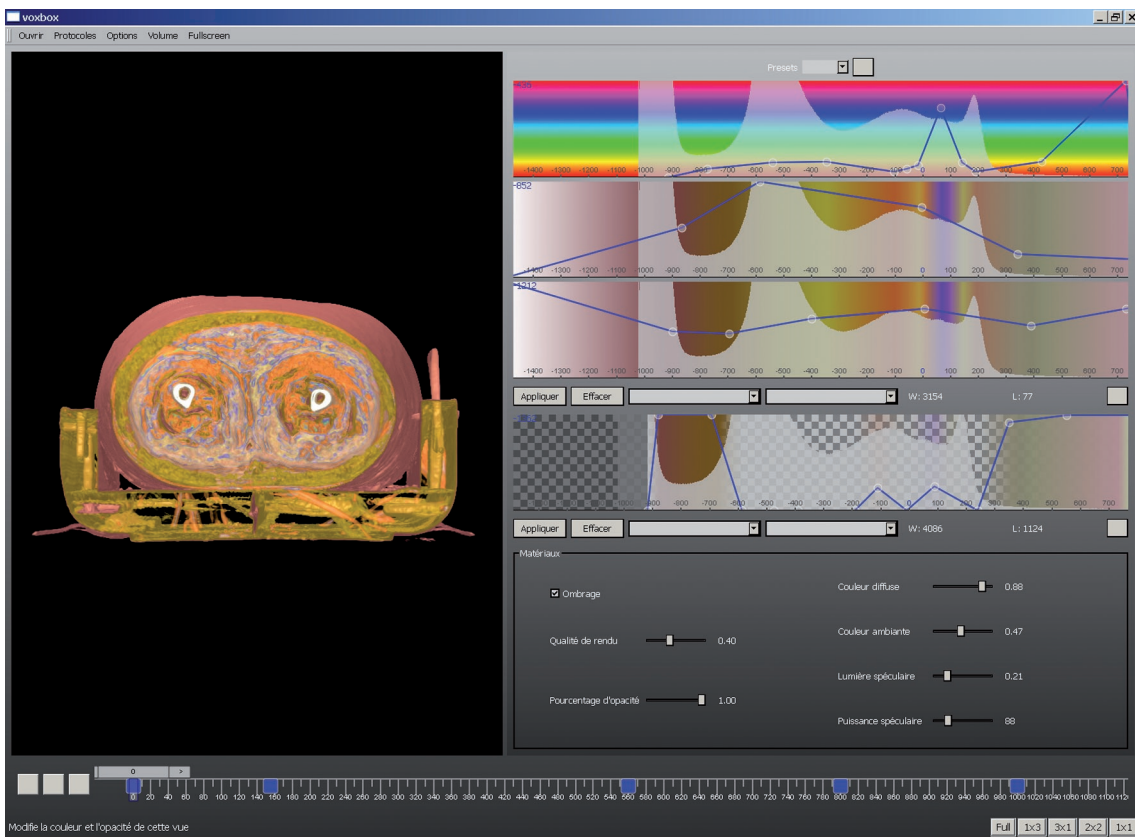


Fig. 5. Capture d'écran montrant les possibilités de variation des teintes, de la saturation, de l'intensité et de la transparence en fonction de la densité de matériaux (Useful Progress).

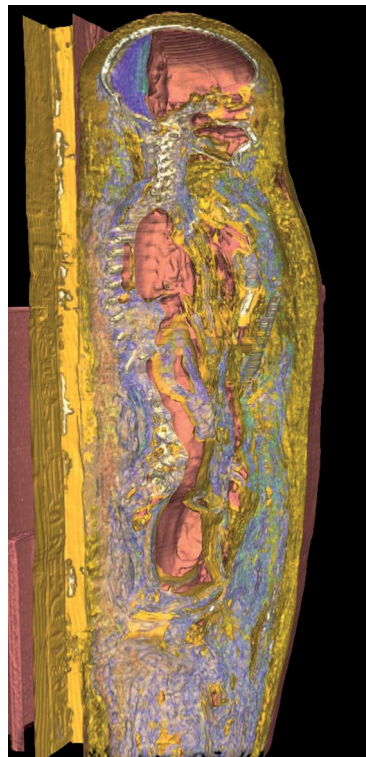


Fig. 6. Mise en évidence des différents composants de la momie grâce au jeu des couleurs, par exemple le bleu indique la présence ou la trace d'un matériau résineux (Useful Progress).

