



HAL
open science

Étude d'une calcification retrouvée dans la ceinture pelvienne d'un individu inhumé dans la léproserie médiévale de Saint-Thomas d'Aizier (Eure)

Joël Blondiaux, Michel Durr, Cécile Chapelain de Seréville-Niel, Romain Saljoghi, Clément Deudon

► To cite this version:

Joël Blondiaux, Michel Durr, Cécile Chapelain de Seréville-Niel, Romain Saljoghi, Clément Deudon. Étude d'une calcification retrouvée dans la ceinture pelvienne d'un individu inhumé dans la léproserie médiévale de Saint-Thomas d'Aizier (Eure). Infections et épidémies en paléopathologie, colloque du Groupe des Paléopathologistes de langue française (GPLF), Mar 2017, Caen, France. halshs-01715096

HAL Id: halshs-01715096

<https://shs.hal.science/halshs-01715096v1>

Submitted on 22 Feb 2018

HAL is a multi-disciplinary open access archive for the deposit and dissemination of scientific research documents, whether they are published or not. The documents may come from teaching and research institutions in France or abroad, or from public or private research centers.

L'archive ouverte pluridisciplinaire **HAL**, est destinée au dépôt et à la diffusion de documents scientifiques de niveau recherche, publiés ou non, émanant des établissements d'enseignement et de recherche français ou étrangers, des laboratoires publics ou privés.



Distributed under a Creative Commons Attribution - NonCommercial - NoDerivatives 4.0 International License

Étude d'une calcification retrouvée dans la ceinture pelvienne d'un individu inhumé dans la léproserie médiévale de Saint-Thomas d'Aizier (Eure)

J. Blondiaux^{1,2}, M. Durr², R. Saljoghi², C. Deudon² et C. Chapelain de Seréville-Niel¹



Fig. 2 - Sépulture 674 en cercueil (la plus au nord sur la photographie); (Cliché: CRAHAM-GAVS, 2006).



Fig. 3 - Calcification demeurée en place dans la cavité pelvienne du sujet (Cliché: CRAHAM-GAVS, 2006).

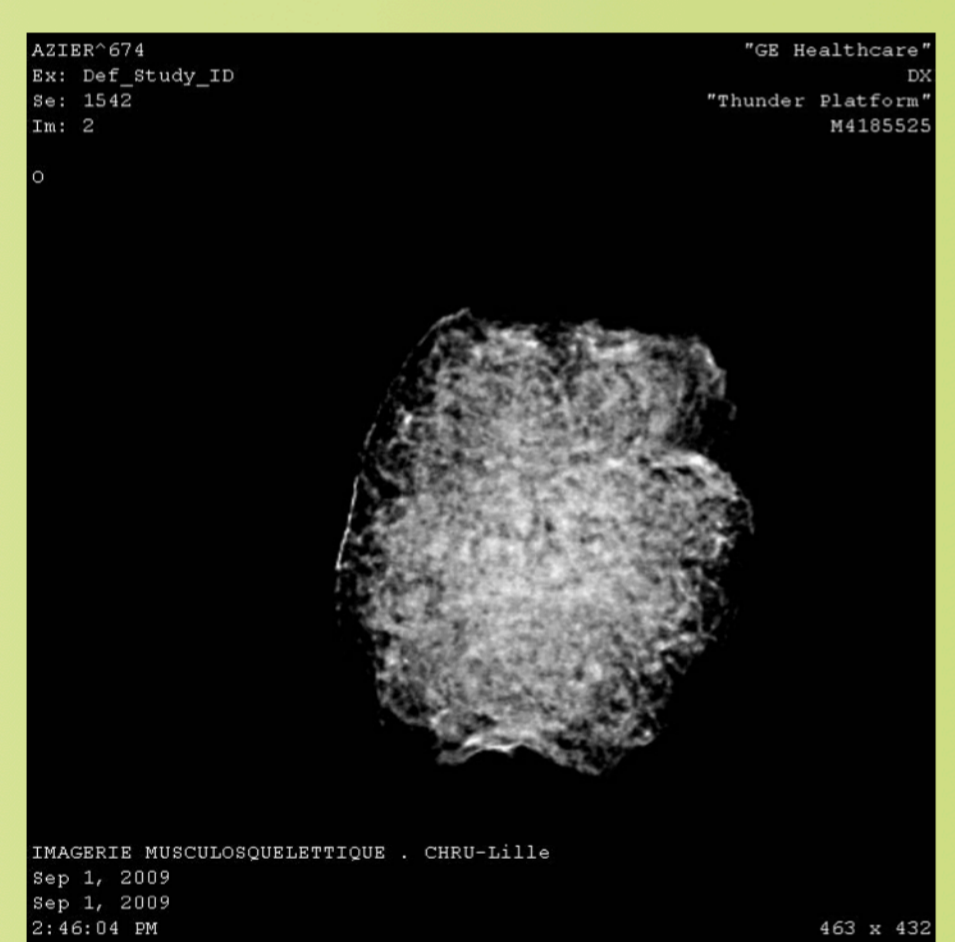


Fig. 9 - Radiographie de la calcification (Cliché: J. Blondiaux, CEPN-CRAHAM).

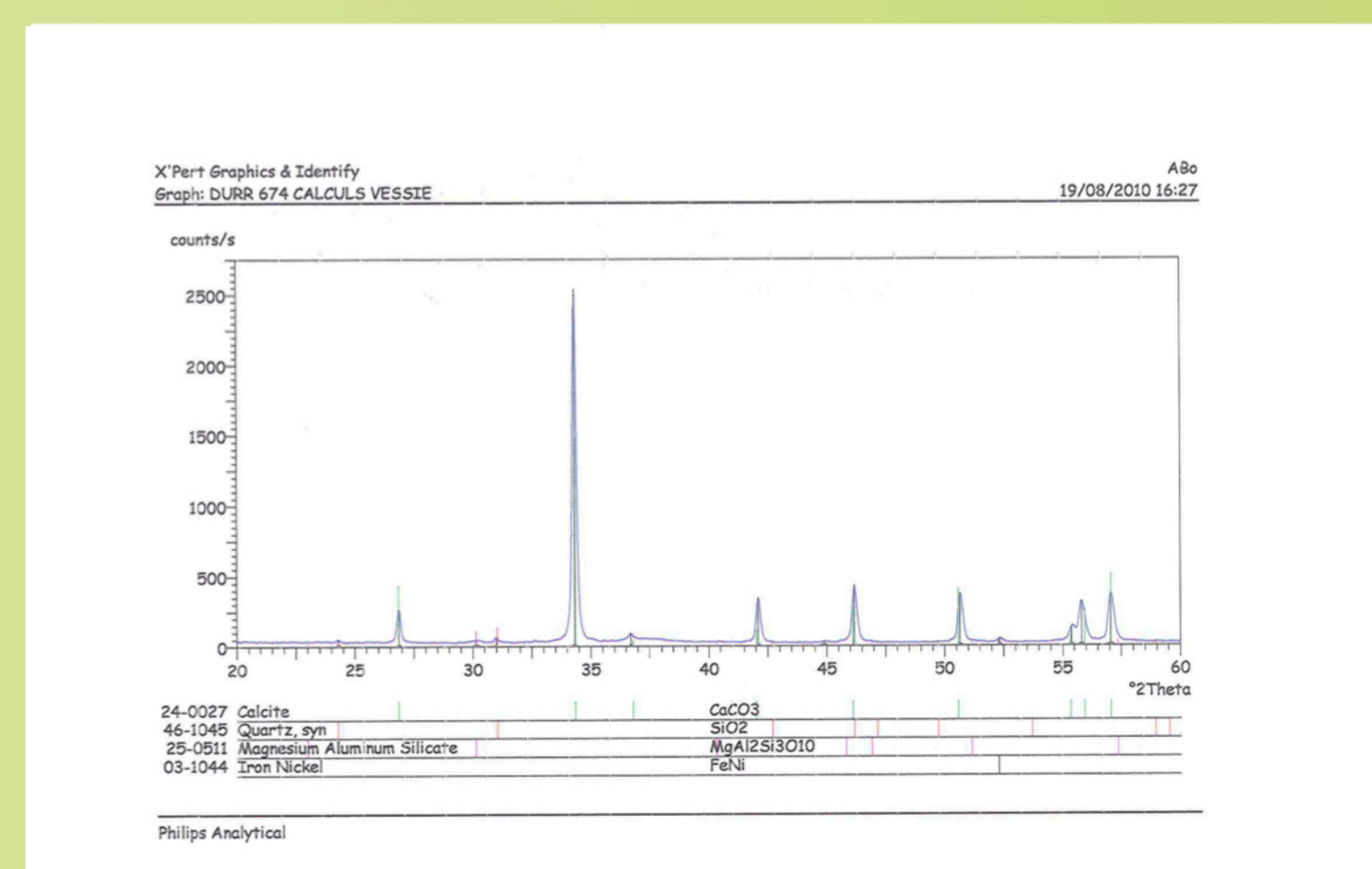


Fig. 10 - Résultats de l'étude en diffraction X menée sur la calcification du sujet 674 d'Aizier (Cliché: M. Durr, CEPN).

Contexte de la découverte

Ce squelette adulte complet provient de la léproserie médiévale de Saint-Thomas d'Aizier. Mis au jour dans les niveaux les plus récents du cimetière au nord de la chapelle (fig. 1), il s'agit d'un homme de 47 ans environ (TCA 43) inhumé dans un cercueil attesté par des clous et des traces de bois en négatif matérialisant les parois (fig. 2). Des atteintes lépromateuses ont été observées (syndrome rhino-maxillaire, appositions périostées, atteinte de la phalange proximale du MTT1).

Lors de la fouille de cette sépulture, une calcification volumineuse de forme ovoïde (taille : 5 cm x 3,8 cm x 4 cm ; poids : 42 g) a été identifiée, demeurée en place dans la ceinture pelvienne, quasi en contact avec la face médiale de l'ischium droit (fig. 3).

Description et analyses menées

Une fois lavée, la calcification s'est avérée de couleur ocre-chamois, de surface irrégulière et parsemée de cavités (fig. 4). Elle est recouverte par endroits d'une couche superficielle semblant s'ajouter dans un processus de minéralisation secondaire (fig. 5).

Une coupe transversale a été pratiquée au diamètre maximum (5 cm), (fig. 6). La structure concentrique apparaît d'emblée avec une matière de couleur blanche, friable et crayeuse. Les superpositions concentriques sont irrégulières et alternent des plages de minéralisation et des cavités de tailles variables. Un noyau arrondi, creusé d'une cavité de moins de 2 mm est également observé.

De manière à conserver au mieux l'intégrité du calcul, un fragment périphérique a été inclus dans la résine et des sections de 200 µ et 120 µ d'épaisseur ont été observées au microscope. La structure feuilletée au grossissement x 20 (fig. 7) montre l'alternance de couches régulières amorphes séparées par des cavités emplies d'un matériel granuleux.

A plus fort grossissement (fig. 8), des plages de matériel amorphe se superposent et sont séparées ou cernées par des amas de micro-granulations réfringentes.

La radiographie (fig. 9) montre une formation plutôt hétérogène avec une plage centrale plus dense. La zone superficielle est donc moins riche en matière minérale.

L'étude en diffraction X (fig. 10) a révélé la présence de calcite (CaCO₃) associée à du quartz (SiO₂), à un composé de magnésium, d'aluminium, de silicate, de fer et de nickel. L'ensemble ne permet pas de distinguer un quelconque cristal d'origine organique.

L'étude en spectrométrie à infrarouge montre un mélange de calcite, de carapatite (phosphate de calcium carbonaté) et plus faiblement d'alpha quartz. Aucun composé organique n'est visible (fig. 11).

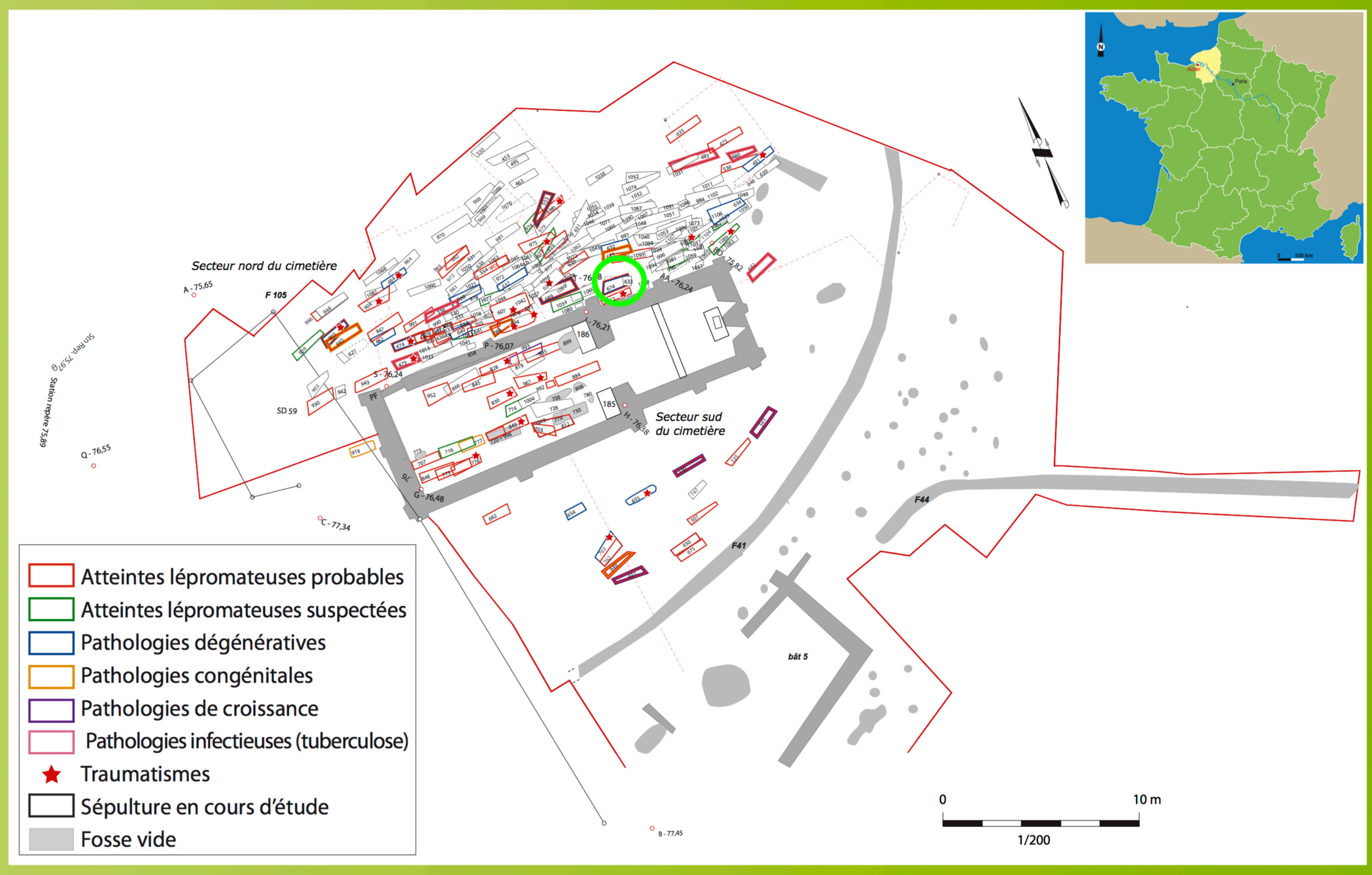


Fig. 1 - Localisation de la sépulture 674 dans la partie septentrionale du cimetière de la léproserie Saint-Thomas d'Aizier (Eure) (Topographie: T. Guérin - DAO: T. Guérin, G. Marie, C. Chapelain de Seréville-Niel, M.-C. Truc, CRAHAM, 2017).



Fig. 4 et 5 - Calcification nettoyée et photographiée sous différentes faces révélant un aspect irrégulier, aux reliefs tourmentés et, par endroits, la présence d'une possible minéralisation secondaire (Clichés: J. Blondiaux, CEPN-CRAHAM).



Fig. 6 - Coupe de la calcification montrant les superpositions concentriques et le noyau central de 2 mm (Cliché: J. Blondiaux, CEPN-CRAHAM).



Fig. 7 - Vue x20 au microscope (Cliché: J. Blondiaux, CEPN-CRAHAM).

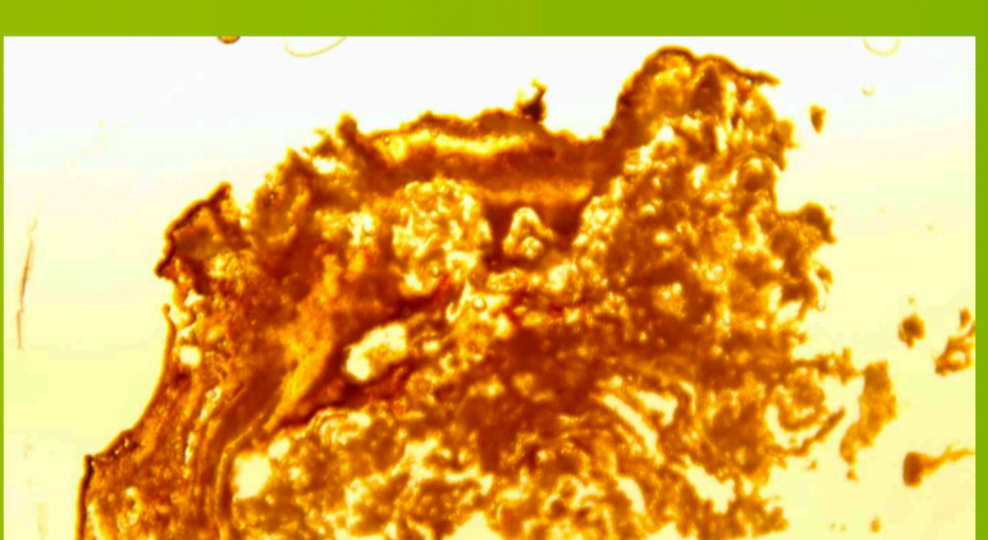


Fig. 8 - Vue x40 au microscope (Cliché: J. Blondiaux, CEPN-CRAHAM).

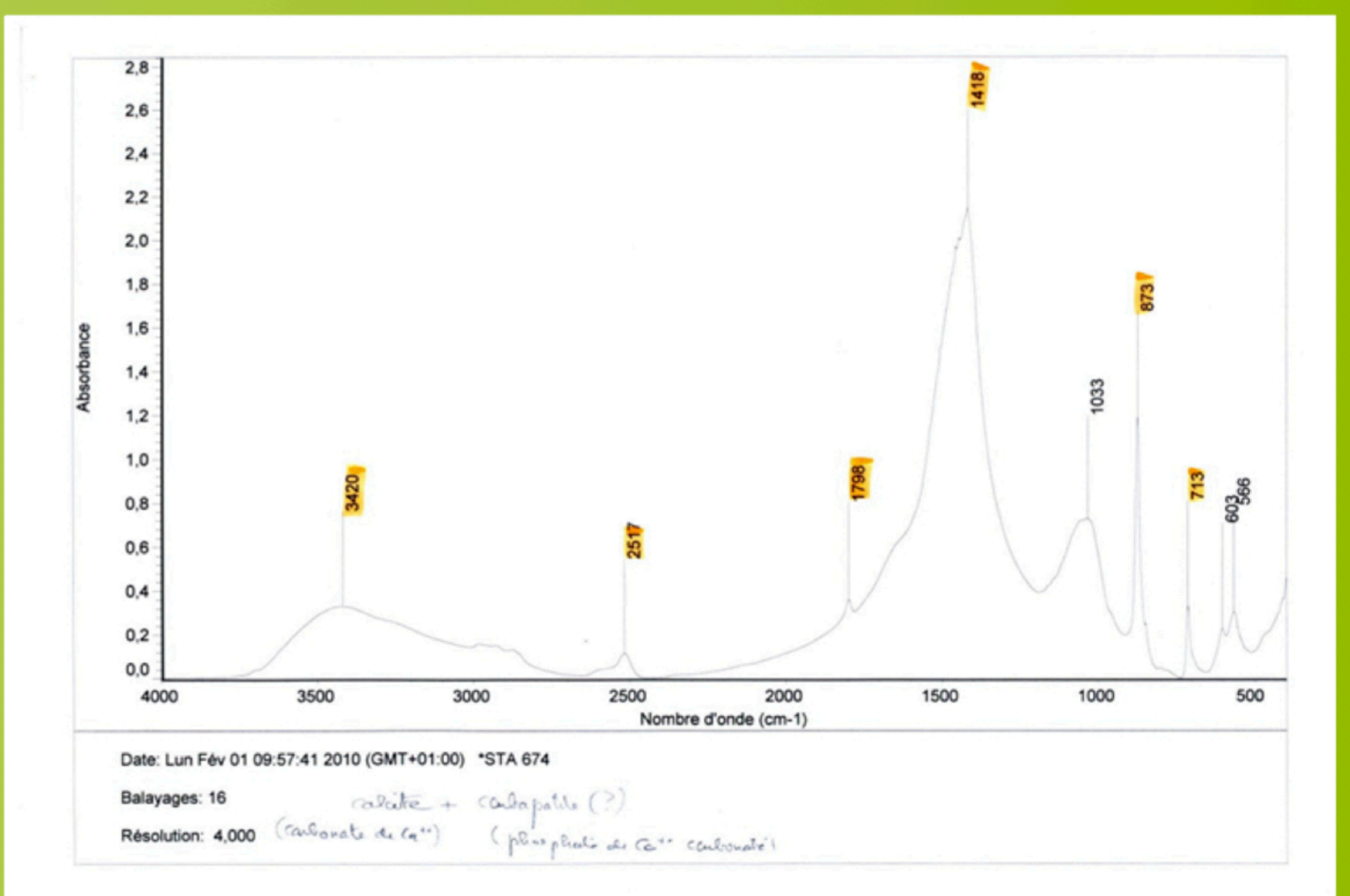


Fig. 11 - Résultats de l'analyse en spectrométrie à infrarouge pour déterminer les éléments composant la calcification intra-pelvienne (Cliché: M. Durr, CEPN).

Discussion

La position intra-pelvienne de cette calcification exclut *a priori* une origine vésiculaire. Sa nature biologique est confirmée par les analyses menées (dépôts concentriques autour d'un noyau, lui-même créé autour d'une formation organique disparue). Une minéralisation d'une adénopathie d'origine tuberculeuse ou infectieuse peut ainsi être écartée. Le sexe masculin élimine aussi une calcification fibromateuse. L'aspect ovoïde du calcul écarte la formation de cavités rénales (aux formes particulières). Les analyses spectrographiques et cristallographiques menées sont convergentes et déterminent la nature intravésiculaire de ce calcul : association de silicates, calcite et carapatite (présence initiale d'un phosphate de calcium) sans qu'il soit possible de préciser son origine cristallographique : phosphate de calcium, urate de calcium ou oxalate ? Ces trois constituants primaires peuvent coexister au cours de la formation d'un calcul.

Toutefois, la structure irrégulière et la présence de magnésium indiqueraient aussi des infections urinaires avec des effets délétères, bien connus, sur la fonction rénale. Il n'est donc pas exclu que cet homme soit mort d'une insuffisance rénale par infection rétrograde.

L'absence d'intervention (taille de la pierre), acte pourtant pratiqué au Moyen Âge, est également notée (manque de thérapeute à proximité ou pusillanimité du malade ?). Il est vrai que la mortalité, lors de l'extraction des calculs vésicaux, était fortement dissuasive.

Par ailleurs, les régimes carnés suscitent plus la formation de calculs rénaux tandis que les régimes végétariens des calculs vésicaux. Ces derniers sont généralement courants dans les populations à faible niveau social et suivant un régime végétarien.

Outre la lèpre dont il était atteint, la présence de ce calcul chez cet homme pourrait donc, à la fois, être liée à l'association d'un régime végétarien, à une infection urinaire chronique probable et à une insuffisance rénale consécutive à l'infection. Toutes ces atteintes participeraient aux causes du décès de ce sujet.

Réf. : Blondiaux J., Chapelain de Seréville-Niel C., Lefebvre R., Truc M.-C., « Saint-Thomas d'Aizier, la vie et la mort dans une léproserie médiévale normande », Actes du colloque Purifier, soigner ou guérir ?, Maladies et lieux religieux de la Méditerranée antique à la Normandie médiévale, regards croisés, CCIC de Cerisy-la-Salle, 01-05 octobre 2014, (à paraître).