



**HAL**  
open science

## Les outils de l'imagerie médicale et de la 3D au service des maladies du passé

Hélène Coqueugnot, Pascal Desbarats, Bruno Dutailly, Michel Panuel, Olivier  
Dutour

► **To cite this version:**

Hélène Coqueugnot, Pascal Desbarats, Bruno Dutailly, Michel Panuel, Olivier Dutour. Les outils de l'imagerie médicale et de la 3D au service des maladies du passé. Virtual Retrospect 2009, Robert Vergnieux, Nov 2009, Pessac, France. pp.177-180. halshs-01864890

**HAL Id: halshs-01864890**

**<https://shs.hal.science/halshs-01864890v1>**

Submitted on 31 Aug 2018

**HAL** is a multi-disciplinary open access archive for the deposit and dissemination of scientific research documents, whether they are published or not. The documents may come from teaching and research institutions in France or abroad, or from public or private research centers.

L'archive ouverte pluridisciplinaire **HAL**, est destinée au dépôt et à la diffusion de documents scientifiques de niveau recherche, publiés ou non, émanant des établissements d'enseignement et de recherche français ou étrangers, des laboratoires publics ou privés.



Vergnieux R. et Delevoie C., éd. (2010),  
Actes du Colloque Virtual Retrospect 2009,  
Archéovision 4, Editions Ausonius, Bordeaux

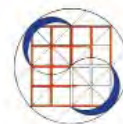## Tiré-à-part des Actes du colloque **Virtual Retrospect 2009**

Pessac (France) 18, 19 et 20 novembre 2009



H. COQUEUGNIOT, P. DESBARATS, B.DUTAILLY, M. PANUEL,  
O. DUTOUR

*Les outils de l'imagerie médicale et de la 3D au service des maladies  
du passé*



pp. 177-180

tge **ADONIS**



Conditions d'utilisation :  
l'utilisation du contenu de ces pages est limitée à un usage  
personnel et non commercial.  
Tout autre utilisation est soumise à une autorisation  
préalable.  
Contact : [virtual.retrospect@archeovision.cnrs.fr](mailto:virtual.retrospect@archeovision.cnrs.fr)





# Virtual Retrospect 2009

Collection Archéovision  
Volume 4

---

AUSONIUS ÉDITIONS

*Ouvrage financé avec le concours du  
Très Grand Équipement ADONIS du CNRS*



— Bordeaux 2010 —

# Les outils de l'imagerie médicale et de la 3D au service des maladies du passé

Hélène Coqueugniot  
UMR 5199 PACEA, LAPP, Université de Bordeaux  
[h.coqueugniot@anthropologie.u-bordeaux1.fr](mailto:h.coqueugniot@anthropologie.u-bordeaux1.fr) ; <http://www.pacea.u-bordeaux1.fr/>

Pascal Desbarats, LaBRI, UMR 5800, Université de Bordeaux  
[desbarats@labri.fr](mailto:desbarats@labri.fr) ;  
<http://www.labri.fr>

Bruno Dutailly, UMR 5199 PACEA, LAPP, Université de Bordeaux  
[b.dutailly@anthropologie.u-bordeaux1.fr](mailto:b.dutailly@anthropologie.u-bordeaux1.fr) ; <http://www.pacea.u-bordeaux1.fr/>  
et UMR 5607 AUSONIUS, Université de Bordeaux 3 ; <http://www.ausonius.u-bordeaux3.fr/>

Michel Panuel, Service d'Imagerie Médicale, CHU Nord, Marseille  
[michel.panuel@ap-hm.fr](mailto:michel.panuel@ap-hm.fr) ; <http://www.anthropologie-biologique.cnrs.fr/>

Olivier Dutour\*, Université de la Méditerranée, UMR 6578, Faculté de médecine de Marseille  
[olivier.dutour@univmed.fr](mailto:olivier.dutour@univmed.fr) ; <http://www.anthropologie-biologique.cnrs.fr/>  
Université de Toronto, Département d'Anthropologie, 19 Russel Street, Toronto, ON, M5S 2S2 Toronto, Canada  
[oj.dutour@utoronto.ca](mailto:oj.dutour@utoronto.ca)  
\* auteur de correspondance

**Résumé** : Dans le domaine de l'anthropologie biologique, l'imagerie médicale et la 3D ont permis le développement de nouvelles analyses. Or, jusqu'à récemment, ces nouvelles technologies numériques n'avaient pas réellement atteint le domaine de la paléopathologie, où les résultats reposent essentiellement sur des lectures macroscopiques de pièces pathologiques, de radiographies ou de scanner CT. Cet article montre, au travers de 2 exemples (un crâne et une articulation sacro-iliaque), comment les techniques 3D permettent des explorations morphologiques tridimensionnelles des structures externes et internes des pièces paléopathologiques. Les méthodes tridimensionnelles améliorent les performances du diagnostic et apportent des résultats supplémentaires que ne peuvent fournir les méthodes 2D. Ces résultats montrent les intérêts multiples de l'imagerie médicale et de la 3D au plan diagnostique, didactique et de diffusion-valorisation dans l'étude des pathologies, déclinées au présent aussi bien qu'au passé.

**Mots-clés** : anthropologie, paléopathologie, imagerie médicale, impression 3D, diffusion

**Abstract** : The increasing use of medical imaging and image processing techniques allows the generation of 3D images and new possibilities of analysis in physical anthropology. Until now paleopathology is still using 2D images for retrospective diagnosis whereas 3D is widely used in medical practice. The goal of this paper is to illustrate the interest of 3D approach through 2 paleopathological examples. Morphometric analyses of pathological lesions on a skull, and sacro-iliac fusion with intra osseous cyst. The 3D methods we used allowed us to corroborate the initial diagnosis and to bring additional data that cannot be obtained from 2D methods. Our results emphasize the great potential interest of 3D imaging for retrospective diagnosis and more generally for teaching, scientific exchanges and heritage preservation in paleopathology.

**Keywords** : anthropology, paleopathology, medical imaging, 3D reprints, diffusion

Dans le domaine de l'anthropologie biologique, les outils de l'imagerie médicale et de la 3D sont devenus incontournables. Ils apportent, en effet, des possibilités de nouvelles analyses des spécimens fossiles sans dégrader l'os. C'est d'ailleurs dans ce domaine d'étude des hommes fossiles que ces nouvelles techniques numériques ont permis ces dernières années les avancées les plus significatives (e.g. Ponce de Leon *et al.* 2008 ; Zollikofer & Weissmann 2008 ; Neubauer *et al.* 2009 ; Silcox *et al.* 2009 ; Smith *et al.* 2009 ; Weaver & Hublin 2009), thématique nommée par nos collègues anglo-saxons "virtual paleoanthropology" (Wind 1984 ; Wind & Zonneveld 1989).

Jusqu'à présent, la paléopathologie (science étudiant les traces de maladies que l'on peut observer sur des restes anciens) n'a pas bénéficié de ces avancées. Même si, dès les débuts de la discipline, les ossements pathologiques ont été radiographiés dans un but de diagnostic rétrospectif (e.g. Dedekind 1896 ; Koenig 1896 ; Londe 1897), l'exploitation de ces images ne dépasse pas le niveau de l'analyse 2D soit sur des radiographies, soit coupe par coupe sur un examen scanner CT (e.g. Hoffman *et al.* 2002 ; Chhem & Brothwell 2008). Or, l'observation en 2D de structures volumiques introduit un biais lors de son analyse. Par exemple, le procédé radiographique consistant en une projection des structures sur un même plan, induit une déformation géométrique et des effets de transparence pouvant gêner la compréhension de la pathologie. De même, la lecture en coupe par coupe d'un examen scanner ne donne qu'une visualisation partielle d'une structure volumique et donc en complique son appréhension globale.

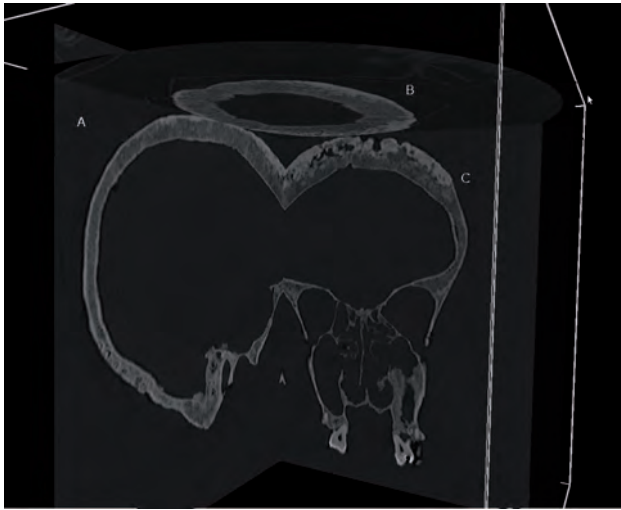


Fig. 1. Coupes CT-scans du crâne pathologique en vue sagittale (A), axiale (B) et frontale (C).

Cet article a pour but d'illustrer à partir de deux exemples paléopathologiques, les intérêts de l'approche 3D en paléopathologie pour l'amélioration du diagnostic mais aussi dans un but didactique et de diffusion des connaissances. En effet, en plus des observations directes sur des os ou des dents, ou des sources secondaires d'ordre iconographique ou médico-historique, le paléopathologiste peut maintenant avoir accès à un 3<sup>e</sup> jeu d'informations issues des techniques d'imagerie 3D.

Ces techniques s'appuient sur 2 chaînes d'acquisition et de restitution 3D : une chaîne volumique (utilisant un scanner CT) et une chaîne surfacique (utilisant un scanner laser). Dans le cadre de la chaîne volumique, les maillons consistent en l'acquisition des données le plus souvent coupe par coupe, qui constitue la base de la plupart des analyses actuellement en paléopathologie. Nous rajoutons pour notre part une phase de reconstruction 3D, volumique tout d'abord par segmentation de l'os, puis nous effectuons une extraction de surface à des fins de visualisation ou de reproduction en 3D (Dutailly *et al.* 2009). Pour la chaîne surfacique, les modèles sont acquis en plusieurs étapes, face par face, puis reconstruits sous la forme d'un unique modèle 3D pour les mêmes analyses.

Ces analyses peuvent être quantitatives – mesures 1D (distances euclidiennes, géodésiques), mesures 2D (surface) ou mesures 3D (volumes) – ou qualitatives (aspect de surface, texture, morphologie...).

Le premier exemple concerne les restes d'un sujet masculin âgé d'une cinquantaine d'années, daté du début du xx<sup>e</sup> siècle, présentant des lésions crâniennes attribuées macroscopiquement à une syphilis osseuse. Après examen par scanner CT, les sections du crâne, examinées coupe par coupe, dans les 3 plans de l'espace (sagittal, frontal et axial) montrent l'association de lésions destructives (*caries sicca*) et

de processus de cicatrisation (cicatrices mamillaires) typiques de la syphilis osseuse, confirmant le premier diagnostic (fig. 1). Sans aucune manipulation du crâne et donc sans risque d'endommager ce spécimen fragile, il est clairement visible sur la reconstruction 3D du crâne pathologique (fig. 2) que la surface de la table externe est considérablement remodelée principalement sur l'os frontal et les os pariétaux le long de la suture sagittale.

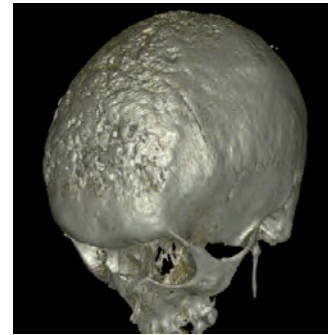


Fig. 2. Reconstruction 3D du crâne pathologique.




Fig. 3. Reconstruction 3D de la vue endocrânienne de la table interne du spécimen pathologique : moulage endocrânien.

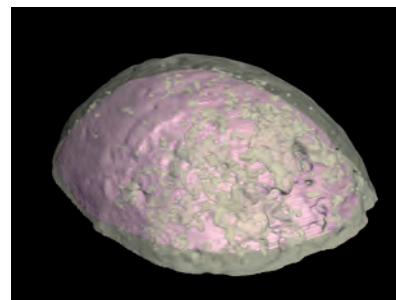


Fig. 4. Reconstructions 3D d'une hypothétique calotte crânienne non pathologique (opaque) comparée à la calotte pathologique (en transparence).

Les techniques d'imagerie 3D permettent également d'examiner, sans aucune dégradation du spécimen, la morphologie de la vue endocrânienne de la table osseuse

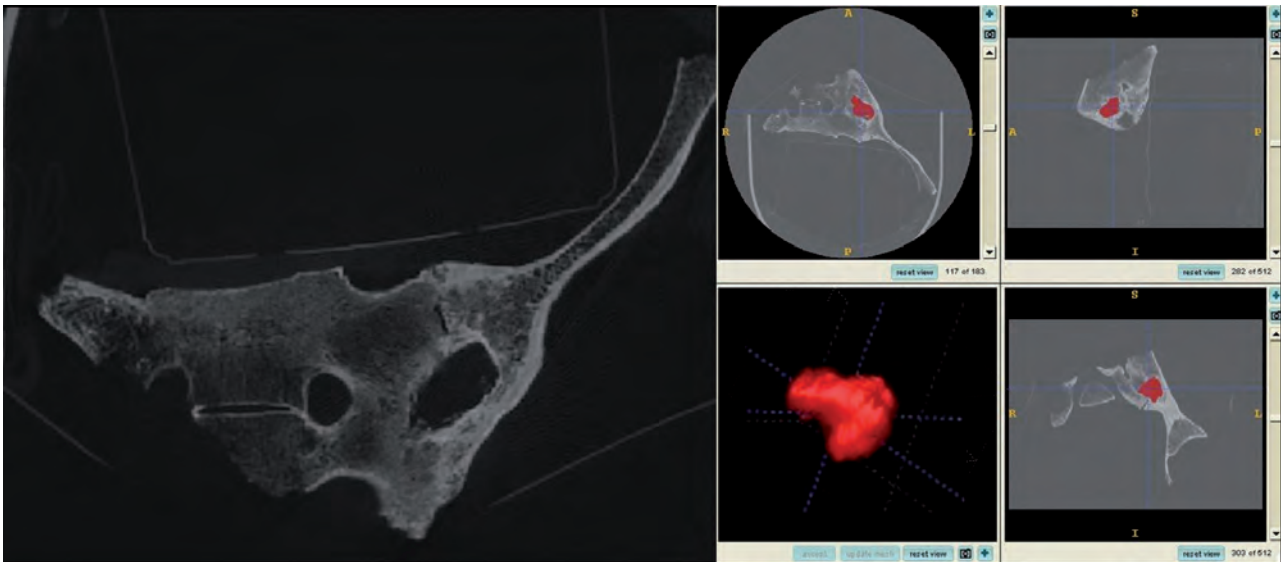


Fig. 5. Reconstruction 3D du kyste.

interne qui semble également atteinte. La reconstruction virtuelle de l'endocrâne (fig. 3), réalisée avec le logiciel ITK-Snap (<http://www.itksnap.org>), permet de mettre en évidence une nette lésion sur la surface, le long de la suture sagittale et dans la région frontale. Seules ces techniques d'imagerie 3D permettent une transformation en vue positive d'une vue négative de la table interne du crâne sans passage par un moulage en plâtre ou en résine puis par une destruction de la pièce originale afin d'en extraire l'endocrâne.

Il est possible de mettre en évidence un développement anormal du réseau méningé, à mettre en relation avec une atteinte tertiaire de la syphilis, non seulement au niveau crânien mais également cérébro-méningé (classique paralysie générale).

L'étendue de la lésion peut être virtuellement estimée en reconstruisant une hypothétique calotte non pathologique (en opaque) et en la comparant à la surface pathologique réelle (en transparence) (fig. 4). L'épaisseur moyenne de la calotte non pathologique a été calculée à partir de coordonnées X, Y et Z prises sur 30 CT scans de calottes saines d'homme de même classe d'âge que l'individu malade, en utilisant la méthode du HMH (Spoor *et al.* 1993). Ces épaisseurs moyennes ont ensuite été reportées sur la table osseuse interne lissée du sujet pathologique. L'os situé au delà des épaisseurs moyennes correspond à la partie pathologique et est mis en transparence pour visualiser l'ampleur de l'atteinte. D'un point de vue qualitatif, la superposition des 2 calottes montre que les processus de destruction et de reconstruction caractéristiques de la syphilis osseuse, sont localisés à l'intérieur du diploé, dans les régions frontale et pariétale. D'un point de vue quantitatif, les volumes osseux ont été comparés, montrant sur le sujet syphilitique une augmentation de volume de 60 % environ.

Le deuxième exemple concerne une pathologie intra osseuse située au niveau d'une fusion partielle entre un os coxal et un sacrum sur un spécimen ancien datant de la fin du Paléolithique supérieur. Seul un examen scanner CT a permis de mettre en évidence en plus de la fusion, une lacune osseuse probablement liée à un kyste (fig. 5).

Le kyste, n'apparaissant qu'en négatif sur les images scanner, a pu être virtuellement reconstruit en 3D (avec le logiciel ITK-Snap) pour en mesurer ses grands diamètres ainsi que son volume.

De plus, l'analyse de la morphologie et de la surface de la reconstruction 3D du kyste a permis de préciser le diagnostic. En effet, l'aspect irrégulier du kyste, polylobé, associé à la fusion sacro-iliaque est compatible avec un lent processus infectieux limité par une sclérose périphérique comme la tuberculose. L'analyse coupe par coupe des CT scans du kyste n'aurait pas permis à elle seule d'examiner la régularité de sa surface.

L'imagerie médicale et la 3D ont permis, sans manipulation directe des pièces osseuses, de proposer dans les deux cas de paléopathologies, un diagnostic qui était impossible sans accès aux structures internes. Ces deux exemples illustrent bien que ces résultats ne peuvent être acquis par des méthodes morphométriques classiques et fournissent des données originales :

- sur l'extension et la sévérité de la pathologie,
- sur la compréhension du mécanisme pathologique.

L'étude de ces 2 cas pathologiques peut être complétée par une analyse de la pièce imprimée en 3D, grâce à l'acquisition récente d'une imprimante 3D haute précision au LaBRI (UMR 5800). Il est ainsi possible d'imprimer à l'échelle souhaitée le kyste et d'en pratiquer un examen direct (fig. 6). Il est




Fig. 6. Impressions 3D de la calotte endocrânienne pathologique (échelle 1) et du kyste (échelle 2 x 2 x 2).

aussi possible d'imprimer une sous-partie d'un objet pour une observation des structures internes, comme la partie supérieure de l'endocrâne syphilitique (fig. 6), matérialisant ce que les auteurs anglophones nomment la "real virtuality" (Stucki *et al.* 1996).

En conclusion, la paléopathologie 3D ouvre de nouvelles perspectives de recherche : elle permet d'améliorer sensiblement les performances du diagnostic par rapport à l'approche 2D comme en témoignent les deux exemples présentés, tout en assurant la préservation des spécimens originaux. En effet, les reconstructions 3D permettent une observation directe des structures internes sans destruction de l'objet original, destruction qui demeure encore malheureusement une méthode encore utilisée.

Ces techniques d'imagerie ont également un grand intérêt didactique. En effet, la progression d'un processus pathologique peut être simulée, l'observation de la pathologie à différentes étapes de sa progression a une indiscutable valeur pédagogique. Dans ce domaine, l'utilisation d'impressions 3D d'os pathologiques ou de reconstructions virtuelles de tissus pathologiques (kystes, tumeurs) qui n'apparaissent qu'en négatif dans l'os, sont autant de moyens pédagogiques permettant la compréhension du développement d'une maladie.

Enfin, les données numériques ou les reproductions 3D peuvent être dupliquées et être mises à la disposition de la communauté scientifique sans déplacement de l'objet original. Ces données peuvent maintenant être stockées de manière pérenne dans le cadre de projets de sauvegarde du patrimoine. Cela permet notamment de ne pas avoir à multiplier les acquisitions tomodensitométriques des objets d'études et de les mettre en ligne pour une diffusion directe.

## Bibliographie

- Chhem, R. K. et D. R. Brothwell (2008) : *Paleoradiology. Imaging mummies and fossils*, Springer.
- Dedekind, A. (1896) : "A novel use for the Roentgen rays", *British Journal of Photography*, 131.
- Dutailly, B., H. Coqueugniot, P. Desbarats, S. Gueorguieva et R. Synave (2009) : "3D surface reconstruction using HMH algorithm", in : *Proceedings of IEEE International Conference on Image Processing*, 7-10 novembre 2009, Le Caire, 2505-2508.
- Hoffman, H., W. E. Torres et R. D. Ernst (2002) : "Paleoradiology: advanced CT in the evaluation of nine Egyptian mummies", in : *RadioGraphics*, 22, 377-385.
- Koenig, W. (1896) : *14 Photographien von Roentgen-Strahlen aufgenommen im Physikalischen Verein zu Frankfurt a M. Leipzig*, Johann Ambrosius Barth.
- Londe, A. (1897) : "Les rayons Roentgen et les momies", *La Nature*, 25, 2, 103-105.
- Neubauer, S. P. Gunz et J.-J. Hublin (2009) : "The pattern of endocranial ontogenetic shape changes in humans", *Journal of Anatomy*, 215, 3, 240-255.
- Ponce de León, M. S., L. Golovanova, V. Doronichev, G. Romanova, T. Akazawa, O. Kondo, H. Ishida, C. P. E. Zollikofer (2008) : "Neanderthal brain size at birth provides insights into the evolution of human life history", in : *Proceedings of the National Academy of Sciences*, 105, 37, 13764-13768.
- Silcox, M. T., J. I. Bloch, D.M., Boyer, M. Godinot, T. M. Ryan, F. Spoor et A. Walker (2009) : "Semicircular canal system in early primates", in : *Journal of Human Evolution*, 56, 3, 315-27.
- Smith, T. M., K. Harvati, A. J. Olejniczak, D. J. Reid, J.-J. Hublin et E. Panagopoulou (2009) : "Dental development and enamel thickness in the Lakonis Neanderthal molar", in : *American Journal of Physical Anthropology*, 138, 112-118.
- Spoor, C.F., F. W. Zonneveld et G. A. Macho (1993) : "Linear measurements of cortical bone and dental enamel by computed tomography: applications and problems", in : *American Journal of Physical Anthropology*, 91, 469-484.
- Stucki, P., C.P.E. Zollikofer, et H. F. Sailer (1996) : "Virtual Reality and Real Virtuality in cranio-maxillofacial surgery", in : *Journal of Cranio-Maxillofacial Surgery*, 24, 111.
- Weaver, T. D. et J.-J. Hublin (2009) : "Neanderthal birth canal shape and the evolution of human childbirth", in : *Proceedings of the National Academy of Sciences*, 106, 16, 6429-6430.
- Wind, J. (1984) : "Computerized X-ray tomography of fossil hominid skulls", in : *American Journal of Physical Anthropology*, 63, 265-282.
- Wind, J. et F. W. Zonneveld (1989) : "Computed tomography of an Australopithecus skull (Mrs Pless): a new technique", *Naturwissenschaften*, 76, 325-327.
- Zollikofer, C. P. E. et J. D. Weissmann (2008) : "A morphogenetic model of cranial pneumatization based on the invasive tissue hypothesis", *Anatomical record*, 291, 11, 1446-1454.