



HAL
open science

Quelques traits morphologiques permettant de reconnaître les portions pétreuses de temporal de quelques artiodactyles fréquents dans le Pléistocène européen (Cervidae, Caprinae, Antilopinae, Suidae) lorsqu'ils sont de taille similaire

Jean-Luc Guadelli, Christophe Mallet

► **To cite this version:**

Jean-Luc Guadelli, Christophe Mallet. Quelques traits morphologiques permettant de reconnaître les portions pétreuses de temporal de quelques artiodactyles fréquents dans le Pléistocène européen (Cervidae, Caprinae, Antilopinae, Suidae) lorsqu'ils sont de taille similaire. *PALEO : Revue d'Archéologie Préhistorique*, 2020, 30 (2), pp.161-181, 14 fig., 5 tab. 10.4000/paleo.4997. halshs-02353238

HAL Id: halshs-02353238

<https://shs.hal.science/halshs-02353238>

Submitted on 1 Dec 2020

HAL is a multi-disciplinary open access archive for the deposit and dissemination of scientific research documents, whether they are published or not. The documents may come from teaching and research institutions in France or abroad, or from public or private research centers.

L'archive ouverte pluridisciplinaire **HAL**, est destinée au dépôt et à la diffusion de documents scientifiques de niveau recherche, publiés ou non, émanant des établissements d'enseignement et de recherche français ou étrangers, des laboratoires publics ou privés.



PALEO
Revue d'archéologie préhistorique

30-2 | 2020

Varia



Édition électronique

URL : <http://journals.openedition.org/paleo/4997>

DOI : 10.4000/paleo.4997

ISSN : 2101-0420

Éditeur

SAMRA

Édition imprimée

Date de publication : 1 septembre 2020

ISSN : 1145-3370

Référence électronique

PALEO, 30-2 | 2020 [En ligne], mis en ligne le 30 septembre 2020, consulté le 26 novembre 2020. URL : <http://journals.openedition.org/paleo/4997> ; DOI : <https://doi.org/10.4000/paleo.4997>



PALEO est mis à disposition selon les termes de la licence Creative Commons Attribution - Pas d'Utilisation Commerciale - Pas de Modification 4.0 International.

QUELQUES TRAITES
MORPHOLOGIQUES
PERMETTANT
DE RECONNAÎTRE
LES PORTIONS PÉTREUSES
DE TEMPORAL
DE QUELQUES
ARTIODACTYLES
FRÉQUENTS
DANS LE PLÉISTOCÈNE
EUROPÉEN
(*CERVIDAE, CAPRINAE,*
ANTILOPINAE, SUIDAE)
LORSQU'ILS SONT
DE TAILLE SIMILAIRE

Jean-Luc Guadelli^a,
Christophe Mallet^b

^a. PACEA-UMR5199 CNRS ; Université de Bordeaux ; Bâtiment B2, Allée Geoffroy St Hilaire, CS 50023 FR-33615 Pessac - jean-luc.guadelli@u-bordeaux.fr

^b. UMR 7179, Muséum National d'Histoire Naturelle, Centre National de la Recherche Scientifique, MECADEV, 57 rue Cuvier, CP 55, FR-75005 Paris - christophe.mallet@edu.mnhn.fr

PALEO 30 | t. 2

JUILLET 2020

PAGES 164 À 181

MOTS-CLÉS Portion pétreuse de temporal, Ongulé, Artiodactyla, Bovidae, Caprinae, Antilopinae, Cervidae, Suidae.

L'étude morphologique de la portion pétreuse de temporal permet de déterminer de manière sûre les différents taxons mêmes ceux qui sont difficilement identifiables à l'aide d'autres os. Nous nous proposons ici de livrer quelques clés morphologiques de détermination propres à identifier les rochers de trois Bovidae – le bouquetin de Alpes (*Capra ibex*), le chamois (*Rupicapra rupicapra*) et le tahr (*Hemitragus* sp.) et à les distinguer d'autres taxons de taille semblable.

Some morphological features allowing to recognize the petrous bone of some frequent artiodactyls in the European Pleistocene (*Cervidae*, *Caprinae*, *Antilopinae*, *Suidae*) when they are of similar size.

The morphological study of the petrous bone makes it possible to determine safely the different taxa, even those which are difficult to identify using other bones. We propose here to give some morphological keys of determination to identify the Ibex (*Capra ibex*), Chamois (*Rupicapra rupicapra*) and Tahr (*Hemitragus* sp.) petrous bone and to distinguish them from other taxa of similar size.

INTRODUCTION

Outre la portion pétreuse du temporal, il serait bien d'évoquer non seulement le temporal dans son intégralité mais aussi les os adjacents, l'occipital, le sphénoïde et le pariétal. Toutefois, nous traiterons ici non de la région otique dans son ensemble mais simplement de la portion pétreuse remplacée lorsqu'il y a lieu dans le calvarium. En outre comme nous présentons des clés de détermination simples qui conduisent à l'identification des rochers sans besoin de connaître l'anatomie crânienne de manière approfondie, il ne sera ici question que de leurs caractères morphologiques externes ; ne seront donc pas évoquées les formations internes que sont la cochlée et les canaux semi-circulaires qui demandent un équipement technique de haut niveau par ailleurs peu utile à mettre en œuvre dans notre cas.

La taille d'un rocher n'étant pas directement proportionnelle à celle du calvarium qui l'abrite (Guadelli 1987, 2013) il sera ici peu question de données métriques ; en revanche nous classerons les portions pétreuses de temporal de Caprinae en deux classes de taille dans chacune desquelles nous placerons celles d'autres taxons afin d'en comparer la morphologie. Ainsi pour chaque rocher nous allons successivement décrire les faces médiale, rostrale, caudale, ventrale et latérale ; malgré son intérêt la face dorsale ne sera pas systématiquement décrite car elle est très souvent endommagée. Les termes anatomiques que nous emploierons ci-après proviennent de plusieurs ouvrages (notamment Barone 1966 ; I.C.V.G.A.N. 2012 ; Schaller *et al.* 2007 et le site IMAIOS [<https://www.imaios.com/fr/e-Anatomy/Structures-anatomiques/>]) ; dans le texte nous emploierons les termes français mais nous donnerons au moins une fois leur traduction en latin (un lexique latin-français-anglais figure à la suite de la bibliographie). Les figures 1 à 3 présentent les schémas légendés des faces médiale, rostrale et latérale d'un rocher isolé.

1 | LA PORTION PÉTREUSE DE CAPRINAE PLÉISTOCÈNES VS CELLE DE QUELQUES CERVIDAE ET DE SUS SCROFA

Il n'est évidemment pas possible de traiter ici de la totalité de ces taxons ; nous nous limiterons à certains Artiodactyles qu'on rencontre souvent dans les sites archéologiques et/ou paléontologiques européens du Pléistocène. Il s'agit de quelques Cervidae – le cerf commun (*Cervus elaphus*), le daim (*Dama dama*), le renne (*Rangifer tarandus*) et le chevreuil (*Capreolus capreolus*) – de l'antilope saïga (*Saiga tatarica*) et du sanglier (*Sus scrofa*), sachant aussi que tout ou partie des clés de détermination des portions pétreuses de temporal de quelques-uns de ces taxons ont déjà été données par ailleurs (par ex. Guadelli 1987, 2013 ; Mallet 2011 ; Mallet et Guadelli 2013 ; O'Leary 2010). Dans le tableau 1, les taxons choisis (avec, entre parenthèses, les effectifs étudiés) sont répartis en deux classes suivant la taille de leurs os pétreux. La classe de taille regroupant les Bovinae (*Bos* et *Bison*) et le Mégacéros (*Megaloceros giganteus*) fera l'objet d'une étude ultérieure.

KEY-WORDS Petrous bone, Ungulate, Bovidae, Caprinae, Antilopinae, Cervidae, Suidae.

Classes de taille	Taxons
Classe I	<i>Cervus elaphus</i> (38), <i>Dama dama</i> (5), <i>Capra ibex</i> (4), <i>Hemitragus</i> sp. (5).
Classe II	<i>Rangifer tarandus</i> (25), <i>Capreolus capreolus</i> (11), <i>Saiga tatarica</i> (5), <i>Sus scrofa</i> (18), <i>Rupicapra rupicapra</i> (8)

— TABLEAU 1 —

Taxons étudiés répartis en deux « classes de taille » avec, entre parenthèses, l'effectif déterminé.

Studied taxa divided into two « size classes » with, in brackets, the number of the determined petrous bones.

Tout d'abord et pour ne pas y revenir chaque fois, tous les rochers dont il va être question ici sont du morphotype A1 (fig. 1 et 2), c'est-à-dire que le nerf trijumeau passe sur une empreinte dans le rocher et non dans un canal (fig. 3) et du morphotype B1, pour lequel la face rostrale est active (cf. Guadelli 2013 - p. 22-23, fig. 8 et 9). Par ailleurs, dans la figure 4, ce sont des photos de rochers de Chèvre (*Capra hircus*) et de Mouton (*Ovis aries*) qui sont représentés,

n'ayant pas à disposition de photographies de rochers de Bouquetin en place dans le calvarium ; ceci importe peu puisque la position de l'os pétreux relativement à l'os occipital et à l'os pariétal est à peu près la même respectivement chez les *Capra* et les *Ovis* mais cette étude sera quand même abordée pour illustrer une différence fondamentale entre les Cervidae d'une part et les Bovidae et *Sus* d'autre part.

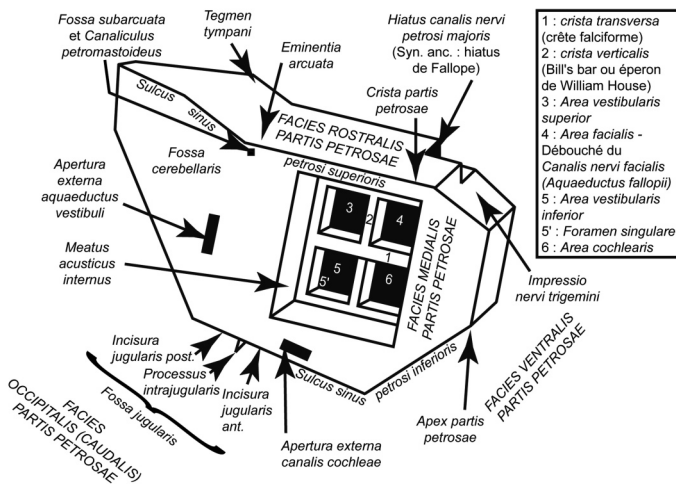


FIGURE 1

Schéma légendé des faces médiale, rostrale et ventrale d'une portion pétreuse de temporal gauche : morphotype A1 (d'après Guadelli 2013, figure 8a).

Diagram of the medial, rostral and ventral sides of a left petrous bone: morphotype A1 (after Guadelli 2013, figure 8a).

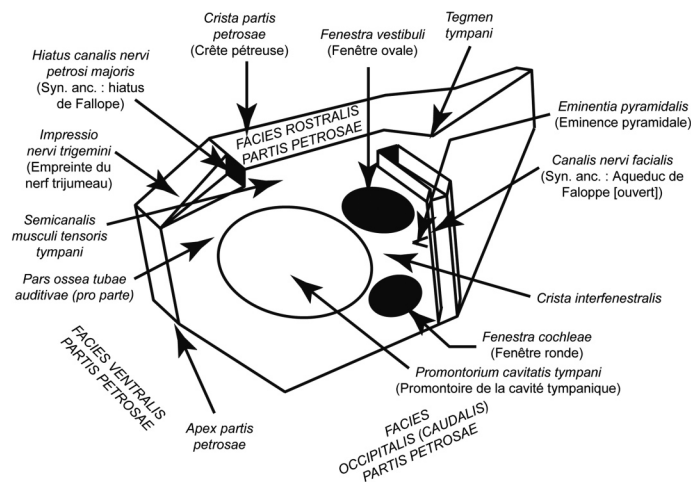


FIGURE 2

Schéma légendé des faces latérale et rostrale d'une portion pétreuse de temporal gauche : morphotype A1 (d'après Guadelli 2013, figure 8b).

Diagram of the lateral and rostral sides of a left petrous bone: morphotype A1 (after Guadelli 2013, figure 8b).

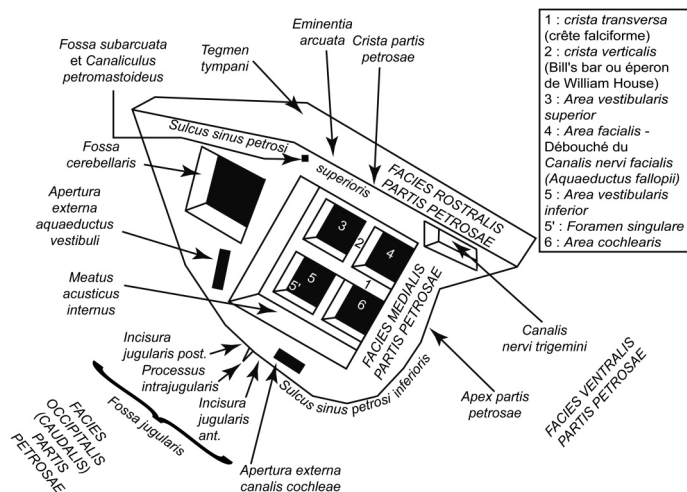


FIGURE 3

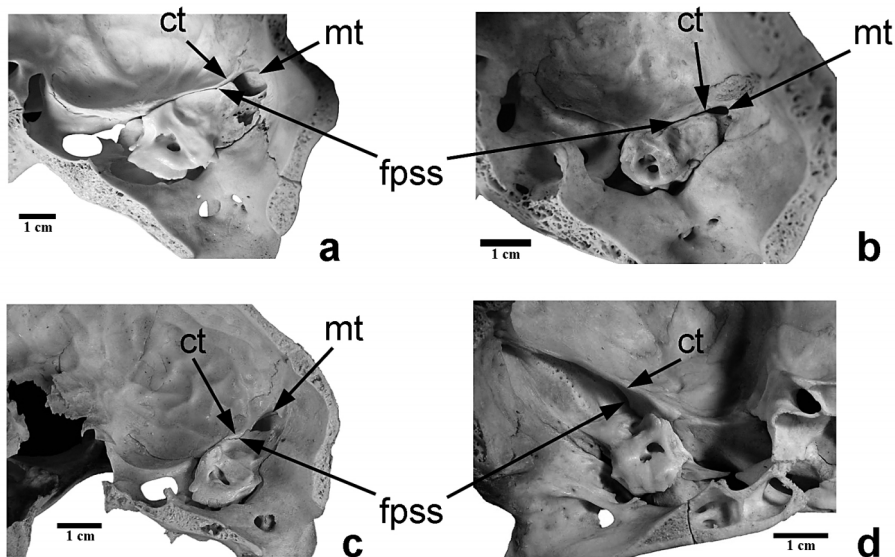
Schéma légendé de la face latérale d'une portion pétreuse de temporal gauche : morphotype A2 (d'après Guadelli 2013, figure 9).

Diagram of the lateral side of a left petrous bone: morphotype A2 (after Guadelli 2013, figure 9).

2 - L'OS PÉTREUX EN POSITION DANS LE CALVARIUM : QUELQUES CARACTÈRES GÉNÉRAUX EN VUE INTERNE

Lorsqu'on observe un os pétreux dans le calvarium le premier critère qui permet de distinguer tous ces taxons est un critère au niveau de la Famille puisqu'il ne différencie pas seulement les Caprinae des Cervidae mais de manière plus générale les Bovidae des Cervidae (Guadelli 2013). Chez les Bovidae et chez *S. scrofa* (fig. 4a à 4d, 5g) la fissure pétro-squameuse supérieure (*Fissura petrosquamosa superior*) est très étroite et le méat temporal (*Meatus temporalis*) ovalaire, court et large, est déporté en regard du quart dorsal de l'os pétreux ou quelquefois encore plus en arrière. Le toit du tympan (*Tegmen tympani*) n'est donc pas (ou très peu) visible. En

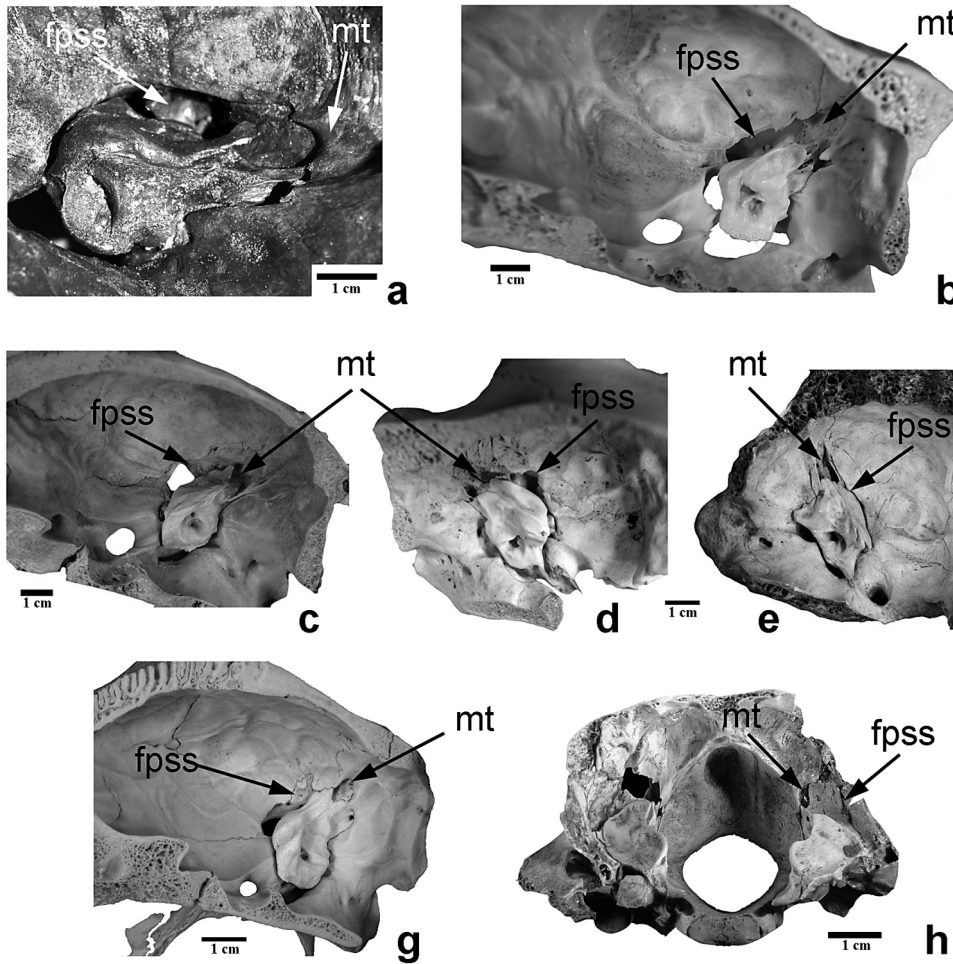
revanche chez les Cervidae (fig. 5a à 5f), la fissure pétro-squameuse supérieure est très large et le méat temporal, qui communique avec le foramen rétroarticulaire (*Foramen retroarticulare* ou *Orificium externum meatus temporalis*) et qui loge le sinus veineux temporal (*Sinus temporalis*), est toujours très long et très large et en regard de la moitié dorsale de l'os pétreux. Le toit du tympan est donc visible même s'il faut toutefois signaler que chez les rennes (*Rangifer tarandus*) âgés elle l'est moins car ils présentent souvent une fissure pétro-squameuse supérieure plus étroite et donc le méat temporal est rejeté en position plus dorsale (fig. 5e). Les Caprinae et *Sus* présentent une crête, la *Crista tentorica*, sur laquelle s'attache la tente du cervelet (*Tentorium cerebelli*) alors que les Cervidae et *Saiga tatarica* n'en possèdent pas (fig. 4 et 5).



— FIGURE 4 —

Vue interne du calvarium. a : *Capra hircus*; b : *Ovis aries*; c : *Rupicapra rupicapra*; d : *Sus scrofa* (photos Guadelli J.-L.). ct : *Crista tentorica*; mt : méat temporal; fpss : fissure pétro-squameuse supérieure.

Internal view of the calvarium. a : *Capra hircus*; b : *Ovis aries*; c : *Rupicapra rupicapra*; d : *Sus scrofa* (photos Guadelli J.-L.). ct : *Crista tentorica*; mt : *Temporal meatus*; fpss : *Fissura petrosquamosa superior*



— FIGURE 5 —

Vue interne du calvarium. a : *Megaloceros giganteus* ; b : *Cervus elaphus* ; c : *Dama dama* ; d : *Rangifer tarandus* (jeune) ; e : *Rangifer tarandus* (âgé) ; f : *Capreolus capreolus* ; g : *Saiga tatarica* (photos Guadelli J.-L.). mt : Meatus temporalis ; fpss : Fissura petrosquamosa superior

Internal view of the calvarium. a : *Megaloceros giganteus* ; b : *Cervus elaphus* ; c : *Dama dama* ; d : *Rangifer tarandus* (juvenile) ; e : *Rangifer tarandus* (old) ; f : *Capreolus capreolus* ; g : *Saiga tatarica* (photos Guadelli J.-L.). mt : Meatus temporalis ; fpss : Fissura petrosquamosa superior

3 | L'OS PÊTREUX DE *CAPRA IBEX LINNAEUS*, 1758

3.1 | La face médiale

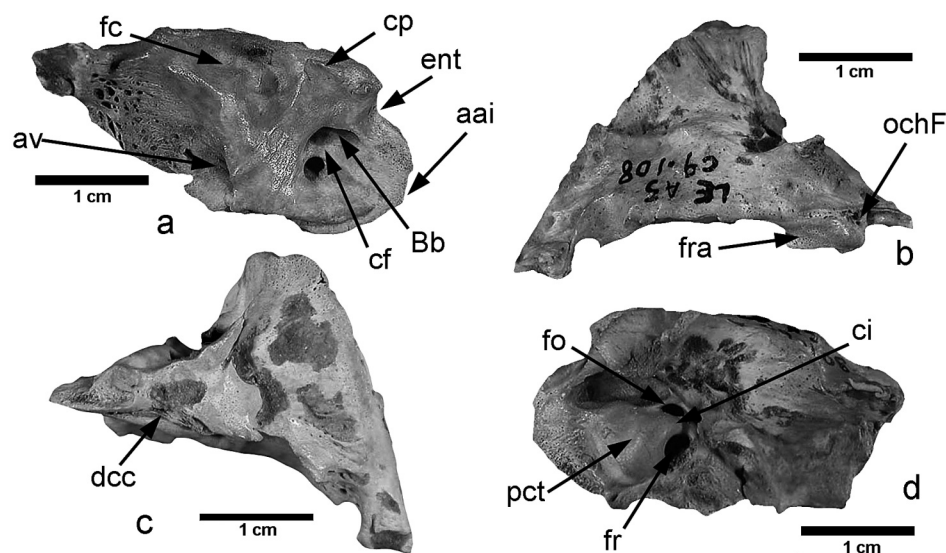
Le bord ventral de la face médiale du rocher de Bouquetin (**fig. 6a**) présente un apex (*Apex partis petrosae*) court, large et plus ou moins régulièrement convexe et, au-dessus, une forte concavité légèrement surplombée par le bord ventral de la face rostrale, correspondant à l’empreinte du nerf trijumeau (V^e paire) (*Impressio nervi trigemini*) (Guadelli 1987, 2013 ; Mallet et Guadelli 2013) ; cette empreinte, inclinée du côté médial, appartient en entier à la face médiale. La crête pèteuse (*Crista partis petrosae*) est courte, épaisse et surplombe la face médiale car la face rostrale se développe du côté médial ; il découle de ce dernier point que la face médiale est concave.

La fosse cérébelleuse (*Fossa cerebellaris*) est profonde, réduite (environ 30 % de la face médiale) et réniforme. L’aqueduc du vestibule (*Apertura externa aquaeductus vestibuli*) débouche vers l’arrière au fond d’un court sillon subvertical à peu près au niveau d’une ligne passant par

la partie caudale du méat auditif. Du fait du fort développement de la crête falciforme (*Crista transversa*) large et mousse, qui s’étend jusque sur la face médiale (fig. 23d), le méat auditif interne (*Meatus acusticus internus*) comporte principalement deux orifices principaux, l’un caudal et l’autre rostral, ce dernier étant dédoublé par une petite Bill’s bar ou éperon de William House (*Crista verticalis*) formant une ébauche de cloison ; une nette vallée large et peu profonde prolonge la partie rostrale du méat auditif jusqu’au bord ventral de la face médiale. L’ouverture du canal cochléaire (*Apertura externa canalis cochleae*) n’appartient pas à la face médiale mais à celle caudale.

3.2 | La face rostrale

Dans sa partie active la face rostrale des rochers de Bouquetin (**fig. 6b**) est extrêmement réduite car le temporal recouvre largement le rocher et elle est à peine plus grande qu’un grain de riz. Sa surface est régulière, faiblement bombée et sans sillon dorso/ventral. Par ailleurs, il serait plus juste de parler de face rostro-médiale du fait de l’inclinaison vers l’intérieur de la région



— FIGURE 6 —

Capra ibex. Portion pétreuse de temporal gauche. a : vue médiale ; b : vue rostrale ; c : vue caudale ; d : vue latérale (photos Guadelli J.-L.). aai : apex antéro-inférieur ; av : aqueduc du vestibule ; Bb : Bill's bar ; cf : crête falciforme ; ci : crista interfenestralis ; cp : crête pétreuse ; dcc : débouché du canal cochléaire ; ent : empreinte du nerf trijumeau ; fc : fosse cérébelleuse ; fo : fenêtre ovale ; fr : fenêtre ronde ; fra : partie active de la face rostrale ; ochF : ouverture du canal du hiatus de Fallope ; pct : promontoire de la cavité tympanique

Capra ibex. Left petrous bone. a : medial view ; b : rostral view ; c : caudal view ; d : lateral view (photos Guadelli J.-L.). aai : Apex partis petrosae ; av : Apertura externa aquaeductus vestibuli ; Bb : Bill's bar ; cf : Crista transversa ; ci : crista interfenestralis ; cp : Crista partis petrosae ; dcc : Apertura externa canalis cochleae ; ent : Impressio nervi trigemini ; fc : Fossa cerebellaris ; fo : Fenestra vestibuli ; fr : Fenestra cochleae ; fra : active part of the rostral side ; ochF : Hiatus canalis nervi petrosi majoris ; pct : Promontorium cavittatis tympani

cérébrale et cette particularité morphologique va entraîner une zone de faiblesse et donc un bris très fréquent et très caractéristique de ces rochers (Guadelli 1987, 2013 ; Mallet et Guadelli 2013). C'est au milieu de l'empreinte du trijumeau et latéralement à celle-ci que se trouve l'ouverture du canal du hiatus de Fallope (*Hiatus canalis nervi petrosi majoris*). Comme la face rostrale est déportée vers l'intérieur la face médiale est fortement concave.

3.3 | La face caudale

La face caudale est triangulaire à base ondulée et à pointe très étroite et très aiguë (fig. 6c). Sa surface est très irrégulière et du côté médial on note la présence d'un sillon dorso/ventral au fond duquel débouche le canal cochléaire.

3.4 | La face ventrale

Chez le Bouquetin, c'est au niveau du milieu de l'empreinte du nerf trijumeau et latéralement à celle-ci que se trouve le large orifice du canal du hiatus de Fallope. En vue ventrale nous pouvons constater la forte concavité de la face médiale due au déport vers l'intérieur de la face rostrale que nous avons évoqué précédemment.

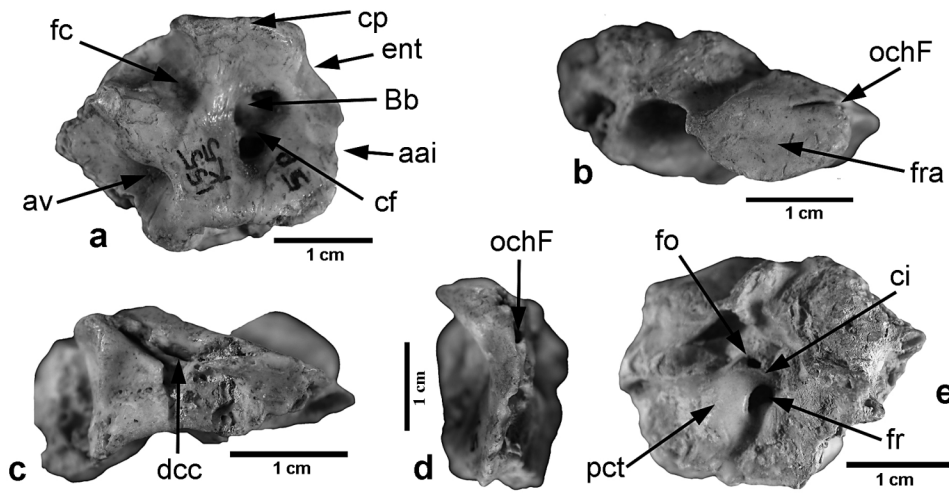
3.5 | La face latérale

La fenêtre ovale (*Fenestra vestibuli*) est ovale à pointes aiguës, étroite et de grand axe à peu près dorso/ventral et s'ouvre du côté latéral ; la fenêtre ronde (*Fenestra cochleae*) est ovale, large de grand axe dorso-rostral/caudo-ventral et s'ouvre du côté dorso/latéral. La crête séparant les deux fenêtres (*Crista interfenestralis*)

est courte, large, haute et mousse. L'angle formé par le grand axe des fenêtres est très ouvert (80°). Le promontoire de la cavité tympanique (*Promontorium cavittatis tympani*) est à peu près ovale, large, de grand axe à peu près rostro-ventral/caudo-dorsal ; sa partie rostrale présente une large empreinte presque circulaire correspondant à la partie dorsale de la partie osseuse du tube auditif (*Pars ossea tubae auditivae - pro parte*). Ventralement au promontoire la partie osseuse du tube auditif est plus basse que le promontoire, à peu près plane et presque triangulaire (fig. 6d).

4 - L'OS PÉTREUX D'HEMITRAGUS SP. HODGSON, 1841

Concernant la portion pétreuse de temporal de Tahr nous nous heurtons au problème majeur de notre collection de comparaison, à savoir la rareté de certaines données. Cependant, grâce à quatre os pétreux provenant du Pléistocène moyen du Bau de l'Aubesier (Monieux, Vaucluse) que P. Fernandez nous a confié – et qui, compte tenu de leur morphologie générale, ne pouvaient être attribués à aucun un autre taxon – nous avons à notre disposition un référentiel pour *Hemitragus cedrensis* (Fernandez 2001, 2006) auquel s'ajoute un rocher provenant de la Grotte XIV (Cénac-et-St Julien, Dordogne) attribué à *Hemitragus bonali* (Guadelli 1997). Toutefois en l'absence de rochers encore implantés dans le crâne et de spécimens isolés actuels d'*Hemitragus jemlahicus*, nous ne nous attacherons ici qu'aux caractères propres aux deux espèces fossiles (caractères de niveau du genre) mais nous n'insisterons pas sur les différences lorsqu'il y en a.



— FIGURE 7 —

Hemitragus cedrensis. Portion pétreuse de temporal gauche. a : vue médiale ; b : vue rostrale ; c : vue caudale ; d : vue ventrale ; e : vue latérale (photos Guadelli J.-L.). aai : apex antéro-inférieur ; av : aqueduc du vestibule ; Bb : Bill's bar ; cf : crête falciforme ; ci : crista interfenestralis ; cp : crête pétreuse ; dcc : débouché du canal cochléaire ; ent : empreinte du nerf trijumeau ; fc : fosse cérébelleuse ; fo : fenêtre ovale ; fr : fenêtre ronde ; fra : partie active de la face rostrale ; ochF : ouverture du canal du hiatus de Fallope ; pct : promontoire de la cavité tympanique

Hemitragus cedrensis. Left petrous bone. a : medial view ; b : rostral view ; c : caudal view ; d : ventral view ; e : lateral view (photos Guadelli J.-L.). aai : Apex partis petrosae ; av : Apertura externa aquaeductus vestibuli ; Bb : Bill's bar ; cf : Crista transversa ; ci : crista interfenestralis ; cp : Crista partis petrosae ; dcc : Apertura externa canalis cochleae ; ent : Impressio nervi trigemini ; fc : Fossa cerebellaris ; fo : Fenestra vestibuli ; fr : Fenestra cochleae ; fra : active part of the rostral side ; ochF : Hiatus canalis nervi petrosi majoris ; pct : Promontorium cavitatis tympani

4.1 | La face médiale

La face médiale du rocher de Tahr (**fig. 7a**) présente un apex antéro-inférieur large et convexe avec une petite angulosité et, au-dessus, une faible concavité correspondant à l'empreinte du nerf trijumeau (V^e paire) ; l'empreinte, très inclinée du côté médial appartient en entier à la face médiale où elle forme une nette dépression ovale. Comparé à ce qu'on observe chez le Bouquetin cet apex est moins long, légèrement plus anguleux et l'empreinte du trijumeau n'est pas surplombée par le bord ventral de la face rostrale. La crête pétreuse est épaisse et mousse et surplombe largement la face médiale car la face rostrale se développe du côté médial ; il découle de ce dernier point que la face médiale est très concave. La fosse cérébelleuse est réduite (environ 30 % de la face médiale), très profonde et presque triangulaire à base ventrale. Elle est limitée du côté ventral par une large crête qui la sépare du méat auditif, par une très large crête haute et mousse du côté dorso-caudal ; en revanche du côté rostral au mieux une très fine crête très aiguë la sépare de la face rostrale. À peu près au niveau d'une ligne passant par la partie caudale du méat auditif, l'aqueduc du vestibule débouche vers l'arrière dans une large et longue encoche et au fond d'un long sillon oblique dans le sens rostro-dorsal/caudo-ventral. Dans le méat auditif, la crête falciforme est large, courte et basse tandis que la Bill's bar est large et haute.

4.2 | La face rostrale

La face rostrale (**fig. 7b**) est lancéolée et large car elle se développe du côté médial. Du côté latéral elle est entaillée par un très fin sillon qui se poursuit sur la face ventrale et dans lequel débouche le canal du hiatus de Fallope. La partie active de cette face est plus large que chez le

Bouquetin mais faute d'élément de comparaison (c.à.d. de crâne d'*Hemitragus*) il ne nous est pas possible de savoir à quel endroit se situait la *Crista tentorica*. Sa surface est régulière et globalement plane à légèrement bombée mais elle présente en son milieu une nette dépression lancéolée large de grand axe dorso/ventral.

4.3 | La face caudale

La face caudale (**fig. 7c**) s'inscrit dans un triangle isocèle à base dorsale et sa surface est très irrégulière. Du côté médial on note la présence d'un long et assez large sillon dorso/ventral dans le fond duquel débouche le canal cochléaire. On observe la même disposition chez le Bouquetin mais le sillon est ici plus long et plus large. La partie latérale de cette face se développe vers l'extérieur mais cette zone, plus fragile car en entablement au-dessus de la face latérale, est souvent cassée.

4.4 | La face ventrale

Cette face (**fig. 7d**) est très étroite dans le sens transversal et permet de se rendre compte de la forte concavité de la face médiale ; au niveau de l'empreinte pour le nerf trijumeau (qui appartient à la face médiale cf. *supra*) on note la présence d'une crête très aiguë et latéralement à celle-ci un très net foramen à peu près circulaire à ovale qui correspond au débouché du canal du hiatus de Fallope ; un très fin sillon poursuit cette ouverture jusque sur la face rostrale.

4.5 | La face latérale

Sur la face latérale (fig. 7e) on constate que, contrairement à ce qu'on observe chez le Bouquetin, la fenêtre ovale est petite, ovale à pointes arrondies, large et de grand axe dorso/ventral et s'ouvre du côté latéral ; la fenêtre ronde est ovale, large de grand axe dorso-rostral/caudo-ventral et s'ouvre du côté dorso-latéral. La crête séparant les deux fenêtres est longue, large, haute et mousse. L'angle formé par le grand axe des fenêtres, environ 64°, est plus fermé que chez le Bouquetin. Le promontoire de la cavité tympanique est à peu près rectangulaire à angles arrondis, de grand axe à peu près dorso/ventral ; il n'est pas encoché par la partie osseuse du tube auditif mais ventralement on distingue une vaste dépression subcirculaire.

5 | L'OS PÉTREUX DE *RUPICAPRA RUPICAPRA* (LINNAEUS, 1758)

5.1 | La face médiale

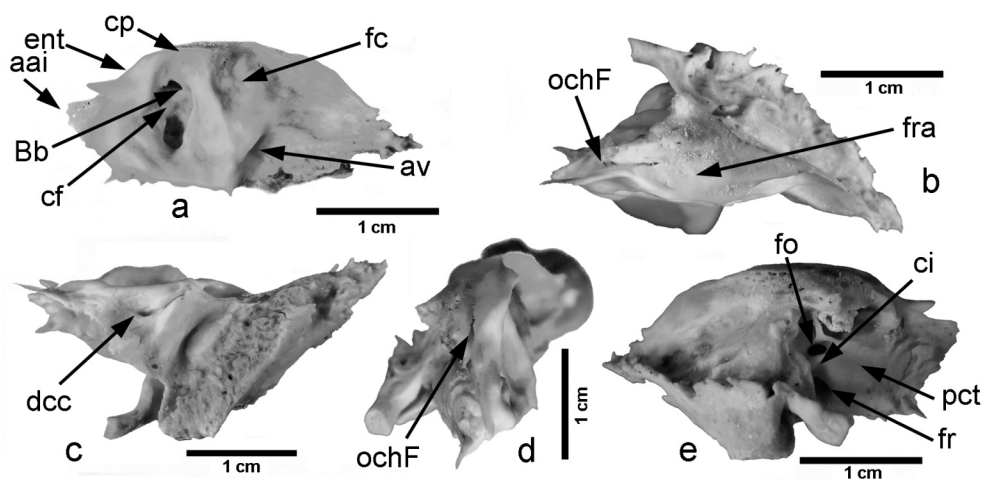
La face médiale du rocher de *Rupicapra rupicapra* (fig. 8a) présente un apex ventral long à pointe aplatie le plus souvent bifide à pointes moutées ; chez les jeunes sujets l'apex est long, convexe, fin dans le sens médio/latéral et dont la pointe de l'apex s'allonge et surtout s'épaissit avec l'âge. Au-dessus, une très large concavité correspond à l'empreinte du nerf trijumeau (V^e paire). Cette empreinte est très inclinée du côté médial et n'empiète pas sur la face ventrale. La fosse cérébelleuse, profonde, étendue (environ 50 % de la face médiale), à peu près réniforme et à surface irrégulière, est de grand axe rostro-ventral/dorso-caudal. Son bord rostral est fin et aigu. Ventralement à cette fosse et séparée par une fine crête très aiguë orientée rostro/caudalement, se trouve une surface déprimée en forme de goutte d'eau à pointe rostrale

qui aboutit au méat auditif interne. La face médiale paraît donc concave du côté interne, ce qui est renforcé par la crête pétreuse qui se développe du côté médial.

L'aqueduc du vestibule débouche du côté dorso/caudal au fond d'un court sillon orienté dans le sens rostro-dorsal/caudo-ventral à peu près au niveau d'une ligne passant par la partie caudale du méat auditif. Dans un méat auditif interne rectangulaire étroit, à cause du fort développement d'une crête falciforme large et mousse qui s'étend jusque sur la face médiale, on observe trois orifices principaux, l'un caudal et les deux autres rostraux séparés par une puissante Bill's bar étroite et aiguë. L'aqueduc du vestibule débouche vers l'arrière, à peu près au niveau d'une ligne passant par la partie caudale du méat auditif, au fond d'un long et assez large sillon orienté dans le sens rostro-dorsal/caudo-ventral. La crête pétreuse est courte, fine, aiguë et convexe car elle s'infléchit pour border, du côté médio/ventral, l'empreinte du nerf trijumeau ; cette crête surplombe la face médiale. L'ouverture du canal cochléaire n'appartient pas à la face médiale mais à celle caudale.

5.2 | La face rostrale

La partie active de la face rostrale du rocher de *Rupicapra rupicapra* (fig. 8b), lancéolée à pointe dorsale, est peu étendue mais un peu plus développée que chez le Bouquetin, la Chèvre ou le Mouton car le pariétal recouvre moins complètement le rocher chez le premier que chez les seconds. Sa surface est très faiblement bombée et présente un large sillon dorso/ventral qui se poursuit du côté ventral par un sillon très fin chez les jeunes, plus large chez les adultes, où débouche le canal du nerf facial. Son bord médial, qui constitue la crête pétreuse, est très aigu et déporté du côté interne. Latéralement, la surface située sous le pariétal est parcourue par un large sillon dorso/ventral ondulé qui se poursuit en se rétrécissant



— FIGURE 8 —

Rupicapra rupicapra. Portion pétreuse de temporal droit. a : vue médiale ; b : vue rostrale ; c : vue caudale ; d : vue ventrale ; e : vue latérale (photos Guadelli J.-L.). aai : apex antéro-inférieur ; av : aqueduc du vestibule ; Bb : Bill's bar ; cf : crête falciforme ; ci : crista interfenestralis ; cp : crête pétreuse ; dcc : débouché du canal cochléaire ; ent : empreinte du nerf trijumeau ; fc : fosse cérébelleuse ; fo : fenêtre ovale ; fr : fenêtre ronde ; fra : partie active de la face rostrale ; ochF : ouverture du canal du hiatus de Fallope ; pct : promontoire de la cavité tympanique

Rupicapra rupicapra. Right petrous bone. a : medial view ; b : rostral view ; c : caudal view ; d : ventral view ; e : lateral view (photos Guadelli J.-L.). aai : Apex partis petrosae ; av : Apertura externa aquaeductus vestibuli ; Bb : Bill's bar ; cf : Crista transversa ; ci : crista interfenestralis ; cp : Crista partis petrosae ; dcc : Apertura externa canalis cochleae ; ent : Impressio nervi trigemini ; fc : Fossa cerebellaris ; fo : Fenestra vestibuli ; fr : Fenestra cochleae ; fra : active part of the rostral side ; ochF : Hiatus canalis nervi petrosi majoris ; pct : Promontorium cavitatis tympani

jusqu'à devenir très étroit au tiers rostral de la face ventrale. C'est dans ce très étroit sillon rostro/ventral que débouche le canal du nerf facial. Le *Tegmen tympani* est peu développé du côté latéral. Enfin, à l'aplomb de la fosse cérébelleuse, la face rostrale est réduite à une crête très aiguë.

5.3 | La face caudale

La face caudale (fig. 8c) est en triangle à peu près isocèle à base dorsale. Le canal cochléaire s'ouvre dans un net sillon dorso/ventral lui-même situé dans une large et profonde dépression ovale de grand axe dorso/ventral loin du bord médial de la face caudale.

5.4 | La face ventrale

La face ventrale (fig. 8d) est fine et aiguë mais elle s'épaissit quelque peu chez les adultes. Dans son tiers rostral et déporté du côté latéral, on observe le très fin sillon rostro/caudal évoqué précédemment dans lequel débouche le canal du nerf facial ; le sillon est très étroit chez les sujets juvéniles et plus large chez les adultes. Ce sillon est bordé du côté médial par une fine crête aiguë ondulée qui limite l'empreinte du nerf trijumeau qui appartient à la face médiale.

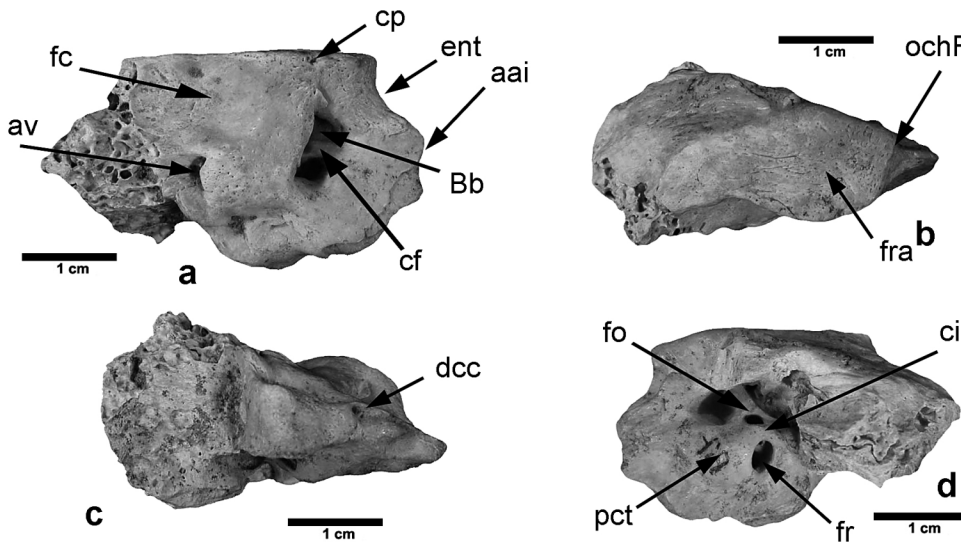
5.5 | La face latérale

En vue latérale (fig. 8e) on constate que la fenêtré ovale est étroite, ovale, à pointes aiguës et de grand axe à peu près dorso/ventral ; elle s'ouvre du côté rostral. La fenêtré ronde est à peu de chose près circulaire mais on peut quand même discerner un grand axe rostro/caudal ; elle s'ouvre du côté latéral. La crête séparant les deux fenêtrés est courte, large, haute et mousse. L'angle formé par le

grand axe des fenêtrés est ouvert (80° à 85°). Le promontoire de la cavité tympanique est à peu près convexe, ovale, large, de grand axe rostro/caudal ; sa partie ventrale s'abaisse jusqu'au bord ventral délimitant la partie osseuse du tube auditif.

6 | QUELQUES CRITÈRES PERMETTANT DE DIFFÉRENCIER CES DIFFÉRENTS TAXONS.

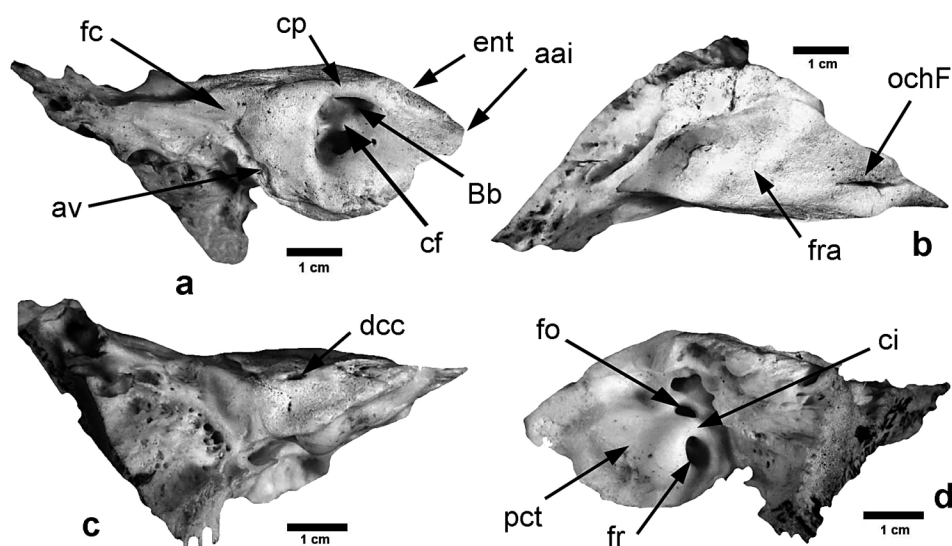
Comme nous l'avons indiqué précédemment, les rochers dimensionnellement les plus proches de ceux de Bouquetin, Tahr et Chamois sont ceux de Cerf, Renne, Daim, Chevreuil, Antilope Saïga et Sanglier, et à taille plus ou moins égale, une simple étude d'anatomie comparée conduit à la mise en évidence d'un jeu de caractères permettant de distinguer une portion pétreuse de temporal isolée. Nous allons en présenter quelques-uns dans les lignes qui vont suivre. Par ailleurs, afin de présenter de manière synthétique et en évitant de lourdes descriptions les caractères distinctifs entre les différents taxons, nous avons entré ces caractères dans les tableaux 2 à 5 ci-dessous, tableaux qui s'organisent autour des classes de taille des rochers (tabl. 1) ; Dans les tableaux 2 et 3 nous avons comparé à *Capra ibex* et *Hemitragus* sp. à *Cervus elaphus* et *Dama dama* et dans les tableaux 4 et 5 *Rupicapra rupicapra* à *Rangifer tarandus*, *Capreolus capreolus*, *Saiga tatarica* et *Sus scrofa*. Comme nous l'avons déjà indiqué, les représentations des portions pétreuses de *Capra ibex* et *Hemitragus* sont regroupées (fig. 6 et 7), celle de *Rupicapra rupicapra*, figure 8 tandis que, pour comparaison, les figures 9, 10, 11, 12, 13 et 14 représentent respectivement les portions pétreuses de *Cervus elaphus*, *Dama dama*, *Rangifer tarandus*, *Capreolus capreolus*, *Saiga tatarica* et *Sus scrofa*.



— FIGURE 9 —

Cervus elaphus. Portion pétreuse de temporal gauche. a : vue médiale ; b : vue rostrale ; c : vue caudale ; d : vue latérale (photos Guadelli J.-L.). aai : apex antéro-inférieur ; av : aqueduc du vestibule ; Bb : Bill's bar ; cf : crête falciforme ; ci : crista interfenestralis ; cp : crête pétreuse ; dcc : débouché du canal cochléaire ; ent : empreinte du nerf trijumeau ; fc : fosse cérébelleuse ; fo : fenêtré ovale ; fr : fenêtré ronde ; fra : partie active de la face rostrale ; ochF : ouverture du canal du hiatus de Fallope ; pct : promontoire de la cavité tympanique.

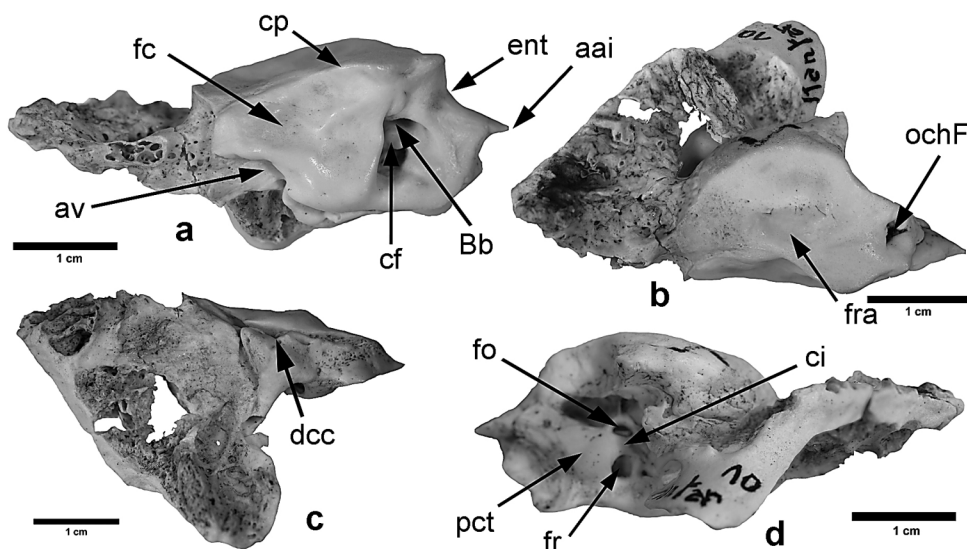
Cervus elaphus. Left petrous bone. a : medial view ; b : rostral view ; c : caudal view ; d : lateral view (photos Guadelli J.-L.). aai : Apex partis petrosae ; av : Apertura externa aquaeductus vestibuli ; Bb : Bill's bar ; cf : Crista transversa ; ci : crista interfenestralis ; cp : Crista partis petrosae ; dcc : Apertura externa canalis cochleae ; ent : Impressio nervi trigemini ; fc : Fossa cerebellaris ; fo : Fenestra vestibuli ; fr : Fenestra cochleae ; fra : active part of the rostral side ; ochF : Hiatus canalis nervi petrosi majoris ; pct : Promontorium cavitatis tympani.



— FIGURE 10 —

Dama dama. Portion pétreuse de temporal gauche. a : vue médiale ; b : vue rostrale ; c : vue caudale ; d : vue latérale (photos Guadelli J.-L.). aai : apex antéro-inférieur ; av : aqueduc du vestibule ; Bb : Bill's bar ; cf : crête falciforme ; ci : crista interfenestralis ; cp : crête pétreuse ; dcc : débouché du canal cochléaire ; ent : empreinte du nerf trijumeau ; fc : fosse cérébelleuse ; fo : fenêtre ovale ; fr : fenêtre ronde ; fra : partie active de la face rostrale ; ochF : ouverture du canal du hiatus de Fallope ; pct : promontoire de la cavité tympanique

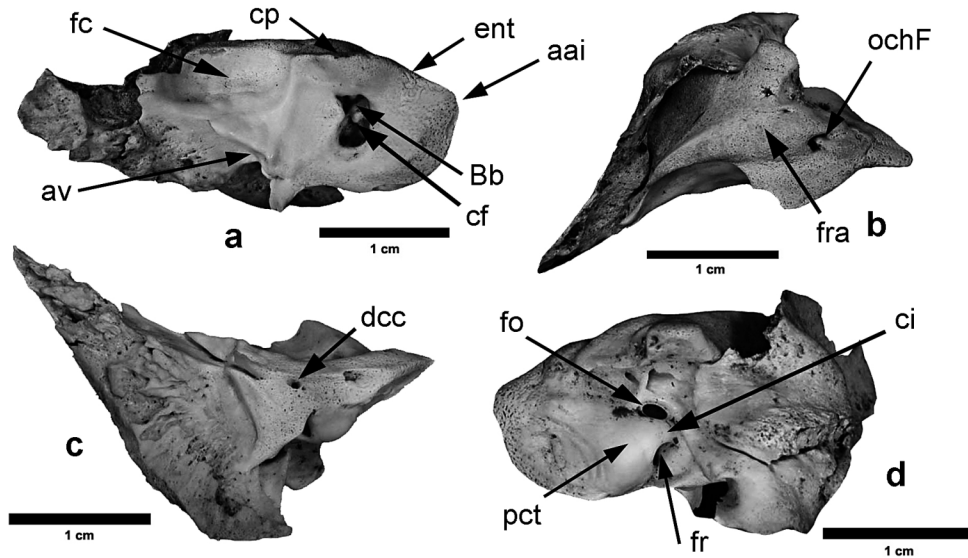
Dama dama. Left petrous bone. a : medial view ; b : rostral view ; c : caudal view ; d : lateral view (photos Guadelli J.-L.). aai : Apex partis petrosae ; av : Apertura externa aquaeductus vestibuli ; Bb : Bill's bar ; cf : Crista transversa ; ci : crista interfenestralis ; cp : Crista partis petrosae ; dcc : Apertura externa canalis cochleae ; ent : Impressio nervi trigemini ; fc : Fossa cerebellaris ; fo : Fenestra vestibuli ; fr : Fenestra cochleae ; fra : active part of the rostral side ; ochF : Hiatus canalis nervi petrosi majoris ; pct : Promontorium cavitatis tympani.



— FIGURE 11 —

Rangifer tarandus. Portion pétreuse de temporal gauche. a : vue médiale ; b : vue rostrale ; c : vue caudale ; d : vue latérale (photos Guadelli J.-L.). aai : apex antéro-inférieur ; av : aqueduc du vestibule ; Bb : Bill's bar ; cf : crête falciforme ; ci : crista interfenestralis ; cp : crête pétreuse ; dcc : débouché du canal cochléaire ; ent : empreinte du nerf trijumeau ; fc : fosse cérébelleuse ; fo : fenêtre ovale ; fr : fenêtre ronde ; fra : partie active de la face rostrale ; ochF : ouverture du canal du hiatus de Fallope ; pct : promontoire de la cavité tympanique.

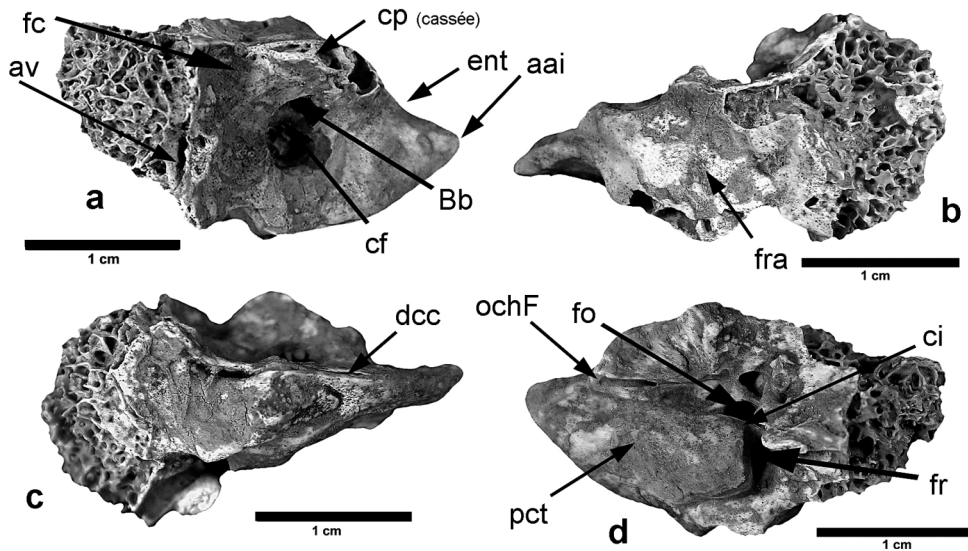
Rangifer tarandus. Left petrous bone. a : medial view ; b : rostral view ; c : caudal view ; d : lateral view (photos Guadelli J.-L.). aai : Apex partis petrosae ; av : Apertura externa aquaeductus vestibuli ; Bb : Bill's bar ; cf : Crista transversa ; ci : crista interfenestralis ; cp : Crista partis petrosae ; dcc : Apertura externa canalis cochleae ; ent : Impressio nervi trigemini ; fc : Fossa cerebellaris ; fo : Fenestra vestibuli ; fr : Fenestra cochleae ; fra : active part of the rostral side ; ochF : Hiatus canalis nervi petrosi majoris ; pct : Promontorium cavitatis tympani.



— FIGURE 12 —

Capreolus capreolus. Portion pétreuse de temporal gauche. a : vue médiale ; b : vue rostrale ; c : vue caudale ; d : vue latérale (photos Guadelli J.-L.). aai : apex antéro-inférieur ; av : aqueduc du vestibule ; Bb : Bill's bar ; cf : crête falciforme ; ent : empreinte du nerf trijumeau ; fc : fosse cérébelleuse ; fo : fenêtre ovale ; fr : fenêtre ronde ; fra : partie active de la face rostrale ; ochF : ouverture du canal du hiatus de Fallope ; pct : promontoire de la cavité tympanique.

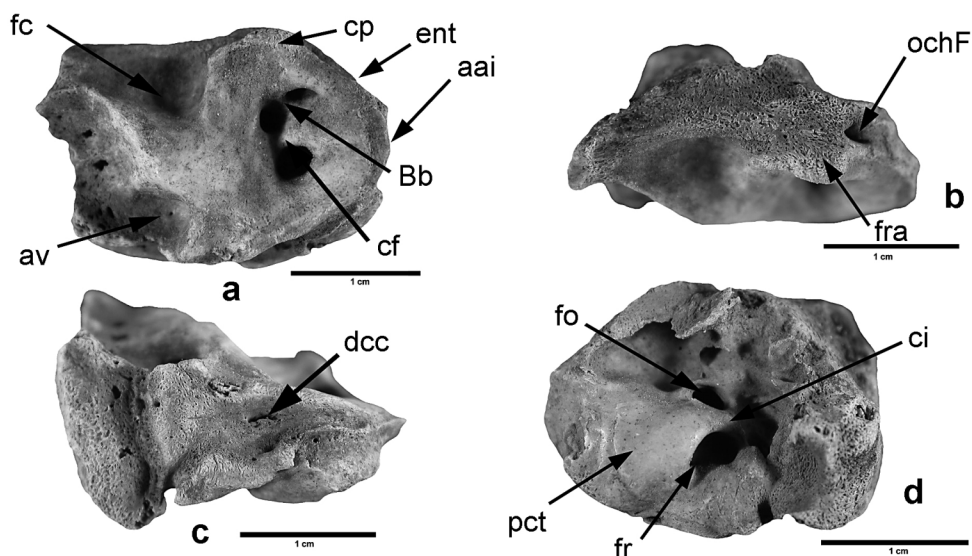
Capreolus capreolus. Left petrous bone. a : medial view ; b : rostral view ; c : caudal view ; d : lateral view (photos Guadelli J.-L.). aai : Apex partis petrosae ; av : Apertura externa aquaeductus vestibuli ; Bb : Bill's bar ; cf : Crista transversa ; ci : crista interfenestralis ; cp : Crista partis petrosae ; dcc : Apertura externa canalis cochleae ; ent : Impressio nervi trigemini ; fc : Fossa cerebellaris ; fo : Fenestra vestibuli ; fr : Fenestra cochleae ; fra : active part of the rostral side ; ochF : Hiatus canalis nervi petrosi majoris ; pct : Promontorium cavitatis tympani.



— FIGURE 13 —

Saiga tatarica. Portion pétreuse de temporal gauche. a : vue médiale ; b : vue rostrale ; c : vue caudale ; d : vue latérale (photos Guadelli J.-L.). aai : apex antéro-inférieur ; av : aqueduc du vestibule ; Bb : Bill's bar ; cf : crête falciforme ; ci : crista interfenestralis ; cp : crête pétreuse ; dcc : débouché du canal cochléaire ; ent : empreinte du nerf trijumeau ; fc : fosse cérébelleuse ; fo : fenêtre ovale ; fr : fenêtre ronde ; fra : partie active de la face rostrale ; ochF : ouverture du canal du hiatus de Fallope ; pct : promontoire de la cavité tympanique.

Saiga tatarica. Left petrous bone. a : medial view ; b : rostral view ; c : caudal view ; d : lateral view (photos Guadelli J.-L.). aai : Apex partis petrosae ; av : Apertura externa aquaeductus vestibuli ; Bb : Bill's bar ; cf : Crista transversa ; ci : crista interfenestralis ; cp : Crista partis petrosae ; dcc : Apertura externa canalis cochleae ; ent : Impressio nervi trigemini ; fc : Fossa cerebellaris ; fo : Fenestra vestibuli ; fr : Fenestra cochleae ; fra : active part of the rostral side ; ochF : Hiatus canalis nervi petrosi majoris ; pct : Promontorium cavitatis tympani.



— FIGURE 14 —

Sus scrofa scrofa. Portion pétreuse de temporal gauche. a : vue médiale ; b : vue rostrale ; c : vue caudale ; d : vue latérale (photos Guadelli J.-L.). aai : apex antéro-inférieur ; av : aqueduc du vestibule ; Bb : Bill's bar ; cf : crête falciforme ; ci : crista interfenestralis ; cp : crête pétreuse ; dcc : débouché du canal cochléaire ; ent : empreinte du nerf trijumeau ; fc : fosse cérébelleuse ; fo : fenêtre ovale ; fr : fenêtre ronde ; fra : partie active de la face rostrale ; ochF : ouverture du canal du hiatus de Fallope ; pct : promontoire de la cavité tympanique.

Sus scrofa scrofa. Left petrous bone. a : medial view ; b : rostral view ; c : caudal view ; d : lateral view (photos Guadelli J.-L.). aai : Apex partis petrosae ; av : Apertura externa aquaeductus vestibuli ; Bb : Bill's bar ; cf : Crista transversa ; ci : crista interfenestralis ; cp : Crista partis petrosae ; dcc : Apertura externa canalis cochleae ; ent : Impressio nervi trigemini ; fc : Fossa cerebellaris ; fo : Fenestra vestibuli ; fr : Fenestra cochleae ; fra : active part of the rostral side ; ochF : Hiatus canalis nervi petrosi majoris ; pct : Promontorium cavitatis tympani.

6.1 | *Capra* et *Hemitragus* vs *Cervus elaphus* et *Dama dama*. (tab. 2 et 3)

Faces	Caractères	<i>Capra ibex</i> et <i>Hemitragus</i> sp. (figures 6 et 7)	<i>Cervus elaphus</i> et <i>Dama dama</i> (figures 9 et 10)
Médiale	Apex antéro- inférieur	Court.	Long.
		Large.	Étroit.
	Empreinte du nerf trijumeau	Plus ou moins convexe ou avec une petite angulosité (<i>H</i>).	Anguleux à pointe tronquée (<i>Ce</i>) ou nettement développée (<i>Dd</i>).
		Appartient à la face médiale.	Appartient à la face ventrale.
	Crête pétreuse	Courte.	Longue.
		Épaisse.	Fine.
		Mousse.	Aiguë.
	Forme méat auditif	Surplombe la face médiale.	Ne surplombe pas la face médiale.
		Triangle rectangle à base rostrale et hypoténuse ventrale.	Rectangle large plus ou moins régulier.
	Crête falciforme	Plutôt large.	Étroite.
Mousse.		Aiguë.	
Bill's bar	Nette.	Peu nette.	
Fosse cérébelleuse	Réduite [environ 30% f. médiale].	Étendue [environ 50% f. médiale] (<i>Ce</i>) ; réduite [environ 30% f. médiale] (<i>Dd</i>).	
	Profonde.	Moins profonde.	
Débouché de l'aqueduc du vestibule	Du côté dorsal.	Du côté dorsal.	
	À peu près au niveau d'une ligne passant par la partie caudale du méat auditif.	Au niveau d'une ligne passant à peu près au niveau de la crête falciforme.	
Canal cochléaire	Ne débouche pas sur cette face.	Ne débouche pas sur cette face.	
Rostrale	Surface active	Très réduite.	Toute la surface est active.
	Surface	Régulière (<i>Ci</i> & <i>H</i>).	Régulière.
		Faiblement (<i>Ci</i>) ou très faiblement (<i>H</i>) bombée.	Plane (<i>Ce</i>) ou très faiblement bombée (<i>Dd</i>).
		Sillon d'axe dorso/ventral absent (<i>Ci</i>) ou présent (<i>H</i>).	Sillon d'axe dorso/ventral absent (<i>Ce</i>) ou présent (<i>Dd</i>).
	Partie active au- dessus de la fosse cérébelleuse	Non.	Oui.
Forme	Ovale à lancéolée.	Goutte d'eau à losangique.	
Bord médial	Surplombe nettement la face médiale.	Ne surplombe pas la face médiale.	

— TABLEAU 2 —

Caractères morphologiques sur les faces médiale et rostrale permettant de distinguer les portions pétreuses de *Capra ibex* et *Hemitragus* de celles de *Cervus elaphus* (*Ce*) et *Dama dama* (*Dd*).

Morphological characteristics on the medial and rostral sides to distinguish the petrous bones of Capra ibex and Hemitragus from those of Cervus elaphus (Ce) and Dama dama (Dd).

Faces	Caractères	<i>Capra ibex</i> et <i>Hemitragus</i> sp. (figures 6 et 7)	<i>Cervus elaphus</i> et <i>Dama dama</i> (figures 9 et 10)
Caudale	Forme	Triangle isocèle à base dorsale.	Triangle isocèle à base dorsale.
	Débouché du canal cochléaire	S'ouvre du côté caudal. Au fond d'un net sillon dorso/ventral.	S'ouvre du côté caudal. Par un foramen à peu près circulaire à ovale.
Ventrale	Épaisseur	Fine.	Épaisse (<i>Ce</i>), fine (<i>Dd</i>).
	Bord	Aigu.	Mousse(<i>Ce</i>), aigu (<i>Dd</i>).
Latérale	Orifice du hiatus de Fallope	Large. Dans un sillon qui ne se poursuit pas sur la face rostrale ou peu mais latéralement à celle-ci. Pas de gouttière ventralement au hiatus.	Étroit. Dans un sillon très étroit qui se poursuit sur la face rostrale (très net chez <i>Dd</i>). Pas de gouttière ventralement au hiatus.
	Fenêtre ovale	Ovale à pointes aiguës. Étroite. Grand axe à peu près dorso/ventral. Ouverture du côté latéral.	Ovale à subcirculaire. Large. Grand axe à peu près dorso/ventral. Ouverture du côté rostral
Latérale	Fenêtre ronde	Ovale. Large. Grand axe dorso-rostral/caudo-ventral. Ouverture du côté dorso-latéral.	Ovale. Large. Grand axe à peu près rostro/ventral. Ouverture du côté dorsal
	Angle des fenêtres	Ouvert (environ 60° à 80°).	Très ouvert (environ 89° à 95°)
Latérale	Crête entre les fenêtres	Courte. Large. Haute. Mousse.	Longue. Très large. Haute. Mousse.
	Forme du promontoire	À peu près ovale. Large. Grand axe à peu près rostro-ventral/ caudo-dorsal.	À peu près rectangulaire. Large. Grand axe à peu près dorso/ventral.
Latérale	Partie pétreuse de la trompe d'Eustache	Large empreinte presque circulaire dans la partie rostrale du promontoire. Large zone basse ventralement au promontoire.	Large empreinte presque rectangulaire dans la partie ventrale du promontoire. Très large zone basse poursuivant ventralement l'empreinte dans le promontoire.

— TABLEAU 3 —

Caractères morphologiques sur les faces caudale, ventrale et latérale permettant de distinguer les portions pétreuses de *Capra ibex* et *Hemitragus* de celles de *Cervus elaphus* (*Ce*) et *Dama dama* (*Dd*).

Morphological characteristics on the caudal, ventral and lateral sides to distinguish the petrous bones of Capra ibex and Hemitragus from those of Cervus elaphus (Ce) and Dama dama (Dd).

6.2 | *Rupicapra rupicapra* vs *Rangifer tarandus*, *Capreolus capreolus*, *Saiga tatarica* et *Sus scrofa*.

(tab. 4 et 5)

Faces	Caractères	<i>Rupicapra rupicapra</i> (figure 8)	<i>Rangifer tarandus</i> , <i>Capreolus capreolus</i> , <i>Saiga tatarica</i> , <i>Sus scrofa</i> (figures 11, 12, 13 et 14)
Médiale	Apex antéro-inférieur	Long.	Long (<i>Rt</i> , <i>St</i>), court (<i>Cc</i> , <i>Ss</i>).
		Large.	Étroit (<i>Rt</i> , <i>Cc</i> , <i>St</i> , <i>Ss</i>).
		Convexe (juvéniles), anguleux à pointe bifide mousse (adultes).	Anguleux (<i>Rt</i> , <i>Sc</i> , <i>St</i> , <i>Ss</i> juvéniles), convexe (<i>Ss</i> adultes).
	Empreinte du nerf trijumeau	Appartient à la face médiale	Appartient à la face médiale (<i>Cc</i>) ou à la face ventrale (<i>Rt</i> , <i>St</i> , <i>Ss</i>).
	Crête pétreuse	Courte.	Courte (<i>Rt</i> , <i>Cc</i> , <i>Ss</i>), longue (<i>St</i>).
		Fine.	Fine (<i>Rt</i> , <i>Cc</i> , <i>Ss</i> , <i>St</i>).
		Aiguë.	Mousse (<i>Rt</i> , <i>Cc</i> , <i>Ss</i>), aiguë (<i>St</i>).
		Surplombe la face médiale.	Surplombe la face médiale (<i>St</i>), ne surplombe pas la face médiale (<i>Rt</i> , <i>Cc</i> , <i>Ss</i>).
	Forme méat auditif	Rectangulaire.	Triangulaire (<i>Rt</i>), Rectangulaire (<i>Cc</i> , <i>Ss</i> , <i>St</i>).
		Étroit.	Large (<i>Rt</i> , <i>St</i>), étroit (<i>Cc</i> , <i>Ss</i>).
Crête falciforme	Large. Mousse.	Large (<i>Rt</i> , <i>Cc</i> , <i>Ss</i> , <i>St</i>). Mousse (<i>Rt</i>), aiguë (<i>Cc</i> , <i>Ss</i> , <i>St</i>).	
Bill's bar	Étroite. Aiguë.	Large (<i>Rt</i> , <i>Cc</i>), étroite (<i>Ss</i> , <i>St</i>). Aiguë (<i>Rt</i> , <i>Ss</i> , <i>St</i>), mousse (<i>Cc</i>).	
Fosse cérébelleuse	Étendue [environ 50% f. médiale].	Étendue [environ 50% f. médiale] (<i>Rt</i> , <i>Ss</i> , <i>St</i>), peu étendue [environ 30% f. médiale] (<i>Cc</i>).	
	Profonde.	Profonde (<i>Ss</i> , <i>St</i>), peu profonde (<i>Rt</i> , <i>Cc</i>).	
Débouché de l'aqueduc du vestibule	Du côté dorso/caudal.	Du côté dorsal (<i>Rt</i> , <i>St</i>), du côté dorso-caudal (<i>Cc</i>), du côté caudal (<i>Ss</i>).	
	Au fond d'un court et large sillon orientée dans le sens rostro-dorsal/caudo-ventral.	Au fond d'un long (<i>Rt</i> , <i>Cc</i> , <i>SS</i> , <i>St</i>) et large (<i>Rt</i> , <i>Ss</i> , <i>St</i>) ou étroit (<i>Cc</i>) sillon orientée dans le sens rostro-dorsal/caudo-ventral (<i>Rt</i> , <i>Cc</i> , <i>St</i>) ou rostro/caudal (<i>Ss</i>).	
	À peu près au niveau d'une ligne passant par la partie caudale du méat auditif.	À peu près au niveau d'une ligne passant par la partie caudale du méat auditif (<i>Rt</i> , <i>Cc</i> , <i>St</i>) ou au niveau d'une ligne passant sous le méat auditif (<i>Ss</i>).	
Débouché du canal cochléaire	N'appartient pas à la face médiale.	N'appartient pas à la face médiale.	

— TABLEAU 4 —

Caractères morphologiques sur la face médiale permettant de distinguer les portions pétreuses de *Rupicapra rupicapra* de celles de *Rangifer tarandus* (*Rt*), *Capreolus capreolus* (*Cc*), *Saiga tatarica* (*St*) et *Sus scrofa* (*Ss*).

Morphological characteristics on the medial side to distinguish the petrous bones of *Rupicapra rupicapra* from those of *Rangifer tarandus* (*Rt*), *Capreolus capreolus* (*Cc*), *Saiga tatarica* (*St*) and *Sus scrofa* (*Ss*).

Faces	Caractères	<i>Rupicapra rupicapra</i> (figure 8)	<i>Rangifer tarandus, Capreolus capreolus, Saiga tatarica, Sus scrofa</i> (figures 11, 12, 13 et 14)
Rostrale	Surface active	Peu étendue.	Très étendue (<i>Rt, Cc, St</i>) ou très réduite (<i>Ss</i>).
	Surface	Régulière.	Régulière (<i>Rt, Cc, Ss, St</i>).
		Très faiblement bombée.	Largement concave (<i>Rt, Cc</i>) ou plane (<i>Ss, St</i>).
		Sillon d'axe dorso/ventral présent.	Sillon d'axe dorso/ventral présent (<i>Rt, Cc</i>) ou absent (<i>Ss, St</i>).
	Partie active au-dessus de la fosse cérébelleuse	Non.	Oui (<i>Rt, Cc, St</i>), non (<i>Ss</i>).
	Forme	Lancéolée à pointe dorsale.	À peu près triangulaire (<i>Rt</i>), réniforme (<i>Cc</i>), lancéolée ondulée (<i>St</i>), à peu près rectangulaire (<i>Ss</i>).
Bord médial	Surplombe nettement la face médiale.	Surplombe nettement la face médiale (<i>Rt, Cc, St</i>), ne surplombe pas la face médiale (<i>Ss</i>).	
Caudale	Forme	Triangle isocèle à base dorsale.	Triangle isocèle à base dorsale (<i>Cc, St ?</i>), réniforme (<i>Ss</i>), en forme de « botte » (<i>Rt</i>).
	Canal cochléaire	S'ouvre du côté caudal. Au fond d'un net sillon dorso/ventral loin du bord médial.	S'ouvre du côté caudal (<i>Rt, Cc, Ss, St</i>). Au fond d'un net sillon dorso/ventral (<i>Rt, Cc, Ss</i>) loin du bord médial (<i>Cc, Ss, St</i>) ou près du bord médial (<i>Rt, St</i>).
Ventrale	Épaisseur	Fine.	Très épaisse (<i>Rt</i>), épaisse (<i>Cc, Ss, St</i>).
	Bord	Aigu.	Mousse (<i>Rt, Cc, Ss, St</i>).
	Orifice du hiatus de Fallope	Étroit (juvéniles) plus large (adulte). Dans un sillon qui se poursuit sur la face rostrale.	Large (<i>Rt, Ss</i>), étroit (<i>Cc, St</i>).
		Pas de gouttière ventralement au hiatus.	Dans un sillon qui se poursuit sur la face rostrale (<i>Cc, St</i>) ou directement dans la face ventrale (<i>Rt, Ss</i>). Pas de gouttière ventralement au hiatus (<i>Rt, Cc, St</i>) ou gouttière ventralement au hiatus (<i>Ss</i>).

— TABLEAU 5 —

Caractères morphologiques sur les faces rostrale, caudale et ventrale permettant de distinguer les portions pétreuses de *Rupicapra rupicapra* de celles de *Rangifer tarandus* (*Rt*), *Capreolus capreolus* (*Cc*), *Saiga tatarica* (*St*) et *Sus scrofa* (*Ss*).

Morphological characteristics on the rostral, caudal and ventral sides to distinguish the petrous bones of Rupicapra rupicapra from those of Rangifer tarandus (Rt), Capreolus capreolus (Cc), Saiga tatarica (St) and Sus scrofa (Ss).

CONCLUSIONS

Nous venons donc de voir que, sans mettre en jeu une lourde technologie, mais avec un simple jeu de caractères morphologiques, les rochers des Caprinae pléistocènes d'Europe les plus courants (*Capra ibex*, *Hemitragus*, *Rupicapra rupicapra*), sont aisément déterminables et différenciables de leurs homologues de taille égale (*Cervus elaphus*, *Dama dama*, *Capreolus capreolus*, *Saiga tatarica* et *Sus scrofa*). Faute de données dans notre collection de comparaison, nous n'avons pu encore examiner les rochers de quelques taxons, à savoir le bouquetin du Caucase (*Capra caucasica*), le bouquetin des Pyrénées (*Capra pyrenaica*), l'isard (*Rupicapra pyrenaica*) et *Hemitragus orientalis* ; c'est un point sur lequel nous porterons nos efforts à l'avenir soit par observation directe de crânes actuels, soit par tomographie de crâne fossiles.

RÉFÉRENCES BIBLIOGRAPHIQUES

- BARONE R. 1966 – *Anatomie comparée des Mammifères domestiques*. t.1 Ostéologie. Laboratoire d'Anatomie, École Vétérinaire, Lyon, 811 p., très nombreuses fig.
- FERNANDEZ P. 2001 – *Étude paléontologique et archéozoologique des niveaux d'occupations moustériens au Bau de l'Aubesier (Monieux, Vaucluse) : implications biochronologiques et paléolithologiques*. Thèse de l'Université Claude-Bernard-Lyon I, n°158, 2001. 3 tomes, 286 p., 152 figures, 8 pl., 239 tabl.
- FERNANDEZ P. 2006 – *Étude paléontologique des Ongulés du gisement moustériens du Bau de l'Aubesier (Monieux, Vaucluse). Morphométrie et contexte biochronologique. Documents des Laboratoires de Géologie de Lyon*, 161, 2006, 231 p., 86 fig., 213 tabl., 6 pl.
- GUADELLI J.-L. 1987 – *Contribution à l'étude des zoocénoses préhistoriques en Aquitaine (Würm ancien et interstade würmien)*. Thèse de l'Université Bordeaux I, n°148, 3 tomes, 568 p., 163 fig., 424 tabl.
- GUADELLI J.-L. 1990 – *Quelques données morphologiques et biométriques concernant les Rennes du Würm ancien : l'exemple de Combe-Grenal (Dordogne, France). Quaternaire*, 3-4, 1990, 271-277, 2 fig., 2 tabl.
- GUADELLI J.-L. 1997 – *Étude d'une grotte à Ours du Pléistocène moyen en Dordogne (France) : la Grotte XIV. Proceedings of the 12th International Congress of Speleology, La Chaux-de-Fonds, Switzerland, 10th-17th August 1997, vol. 3, Symposium 2: Archaeology and Paleontology in Caves, pp. 117-120, 1 figure, 3 tabl.*
- GUADELLI J.-L. 2013 – *Historia ossium - Histoire d'os*. Habilitation à Diriger des recherches, Université Bordeaux I, 224 p., ill.
- I.C.V.G.A.N. 2012 – *Nomina Anatomica Veterinaria*. Fifth edition (revised version). Prepared by the International Committee on Veterinary Gross Anatomical Nomenclature and authorized by the General Assembly of the World Association of Veterinary Anatomists (W.A.V.A.) Knoxville, TN (U.S.A.) 2003. Published by the Editorial Committee Hannover (Germany), Columbia, MO (U.S.A.), Ghent (Belgium), Sapporo (Japan). 160 p.
- MALLET C. 2011 – *Distinction Ovis aries/Capra hircus sur la base de la comparaison des portions pétreuses de temporal*. Mémoire de Master 2 Sciences et Technologie, mention Anthropologie biologique - Préhistoire, spécialité Préhistoire, PACEA, Université Bordeaux 1. 70 p., ill.
- MALLET C., GUADELLI J.-L. 2013 – *Distinction de différents Caprinae (Ovis aries, Capra hircus, Capra ibex, Rupicapra rupicapra) sur la base de la comparaison des portions pétreuses de temporal*. *Paléo*, 24, pp. 173-191
- O'LEARY M.A. 2010 – *An anatomical and phylogenetic study of the osteology of the petrosal of extant and extinct artiodactylans (Mammalia) and relatives*. *Bulletin of the American Museum of Natural History*, 335, 206 p.
- SCHALLER O., CONSTANTINESCU G.M., HABEL R.E., SACK W.O., SIMOENS P., DE VOS N.R. 2007 – *Illustrated veterinary anatomical nomenclature*. Enke Verlag, Stuttgart, 2nd edition. 614 p., ill.

Lexique latin-français-anglais

Apertura externa aquaeductus vestibuli

Aqueduc du vestibule

Vestibular Aqueduct

Apertura externa canalis cochleae

Ouverture du canal cochléaire

Opening of the cochlear canal

Apex partis petrosae

Apex antéro-inférieur

Apex of petrous part

Area cochlearis

Aire cochléaire

Cochlear area

Area vestibularis inferior

Aire vestibulaire inférieure

Inferior vestibular area

Area vestibularis superior

Aire vestibulaire supérieure

Superior vestibular area

Canaliculus petromastoideus

Canal pétromastoïdien

Petromastoid canal

Canalis nervi facialis

Canal du nerf facial (syn. Anc. Aqueduc de Fallope)

Facial canal

Crista interfenestralis

Crête séparant les fenêtres ovale et ronde

Crest between oval and round windows

<i>Crista partis petrosae</i> Crête pétreuse Crest of petrous part	<i>Hiatus canalis nervi petrosi majoris</i> Ouverture du canal du hiatus de Fallope Hiatus for greater petrosal nerve
<i>Crista tentorica</i> Crista tentorica Crista tentorica	<i>Impressio nervi trigemini</i> Empreinte du nerf trijumeau Trigeminal nerve footprint
<i>Crista transversa</i> Crête falciforme Transverse crest	<i>Incisura jugularis anterior</i> Incisure jugulaire antérieure Anterior jugular notch
<i>Crista verticalis</i> Bill's bar ou éperon de William House Bill's bar	<i>Incisura jugularis posterior</i> Incisure jugulaire postérieure Posterior jugular notch
<i>Eminentia arcuata</i> Eminentia arcuata Arcuate eminence	<i>Meatus acusticus internus</i> Méat auditif interne Internal acoustic meatus
<i>Eminentia pyramidalis</i> Éminence pyramidale Pyramidal eminence	<i>Meatus temporalis</i> Méat temporal Temporal meatus
<i>Facies occipitalis (caudalis) partis petrosae</i> Face occipitale (caudale) de la portion pétreuse Occipital (caudal) surface of the petrous part	<i>Orificium externum meatus temporalis</i> Orifice externe du méat temporal External orifice of the temporal meatus
<i>Facies rostralis partis petrosae</i> Face rostrale de la portion pétreuse Rostral surface of the petrous part	<i>Pars ossea tubae auditivae</i> Partie osseuse du tube auditif Bony part of the auditory tube
<i>Facies ventralis partis petrosae</i> Face ventrale de la portion pétreuse Ventral surface of the petrous part	<i>Processus intrajugularis</i> Processus intrajugulaire Intrajugular process
<i>Fenestra cochleae</i> Fenêtre ronde Round window	<i>Promontorium cavitatis tympani</i> Promontoire de la cavité tympanique Promontory of the tympanic cavity
<i>Fenestra vestibuli</i> Fenêtre ovale Oval window	<i>Semicanalis musculi tensoris tympani</i> Semi canal du muscle tenseur du tympan Canal for tensor tympani
<i>Fissura petrosquamosa superior</i> Fissure pétro-squameuse supérieure Upper petrosquamous fissure	<i>Sinus temporalis</i> Sinus veineux temporal Temporal sinus
<i>Foramen retroarticulare</i> Foramen rétroarticulaire Retroarticular foramen	<i>Sulcus sinus petrosi inferioris</i> Sillon du sinus pétreux inférieur Groove for inferior petrosal sinus
<i>Foramen singulare</i> Foramen singulaire Foramen singulare	<i>Sulcus sinus petrosi superioris</i> Sillon du sinus pétreux supérieur Groove for superior petrosal sinus
<i>Fossa cerebellaris</i> Fosse cérébelleuse Cerebellar fossa	<i>Tegmen tympani</i> Tegmen tympani (toit du tympan) Tegmen tympani (tegmental roof)
<i>Fossa jugularis</i> Fosse jugulaire Jugular fossa	<i>Tentorium cerebelli</i> Tente du cervelet Tentorium cerebelli or Cerebellar tentorium
<i>Fossa subarcuata</i> Fossa subarcuata Subarcuate fossa	