



HAL
open science

De nouvelles images pour de vieux os. Apport de la paléo-imagerie tridimensionnelle à l'anthropologie biologique

Hélène Coqueugniot

► **To cite this version:**

Hélène Coqueugniot. De nouvelles images pour de vieux os. Apport de la paléo-imagerie tridimensionnelle à l'anthropologie biologique. Les Nouvelles de l'archéologie, 2020, 159, pp.20-24. 10.4000/nda.9082 . halshs-03002494

HAL Id: halshs-03002494

<https://shs.hal.science/halshs-03002494>

Submitted on 12 Nov 2020

HAL is a multi-disciplinary open access archive for the deposit and dissemination of scientific research documents, whether they are published or not. The documents may come from teaching and research institutions in France or abroad, or from public or private research centers.

L'archive ouverte pluridisciplinaire **HAL**, est destinée au dépôt et à la diffusion de documents scientifiques de niveau recherche, publiés ou non, émanant des établissements d'enseignement et de recherche français ou étrangers, des laboratoires publics ou privés.



De nouvelles images pour de vieux os

Apport de la paléo-imagerie tridimensionnelle à l'anthropologie biologique

Hélène Coqueugniot

DIRECTRICE DE RECHERCHE AU CNRS

DIRECTRICE D'ÉTUDES À L'ÉCOLE PRATIQUE DES HAUTES ÉTUDES

UMR 5199 PACEA « DE LA PRÉHISTOIRE À L'ACTUEL: CULTURE,

ENVIRONNEMENT ET ANTHROPOLOGIE » - UNIVERSITÉ DE BORDEAUX

UNIVERSITÉ PSL (PARIS SCIENCES & LETTRES)/EPHE.

CHAIRE D'ANTHROPOLOGIE BIOLOGIQUE PAUL-BROCA

helene.coqueugniot@u-bordeaux.fr

Le rayon X: de la médecine à l'archéologie et du plan au volume

En novembre 1895, le physicien allemand Wilhem Conrad Röntgen (1845-1923), de l'université de Würzburg, découvre un rayonnement inconnu, les « rayons X ». Ils ont le pouvoir de traverser de nombreux matériaux, à l'exception de certains métaux comme le plomb, et d'impressionner des plaques photographiques. Le 22 décembre 1895, Röntgen réalise la première « radiographie » de la main de sa femme Anna Bertha. Il prépare 6 jours après un premier article sur ses résultats, qui seront présentés le 23 janvier 1896 devant la Société physico-médicale de Würzburg (Röntgen 1895). Cette capacité des rayons X à traverser la matière et à révéler ses structures internes a représenté une véritable révolution pour les sciences médicales. Dès mars 1897, le docteur Antoine Béclère (1856-1939) organise à Paris le premier enseignement de radiologie et ouvre, l'année suivante, le premier service hospitalier de radiologie médicale.

La médecine n'est toutefois pas la seule bénéficiaire de cette découverte, l'archéologie s'en est également emparée dans le même temps. En février 1896, un mois seulement après la première application clinique, Alexander Dedekind (1856-1940), un égyptologue autrichien, effectue les premières radiographies d'une momie d'ibis au Musée d'histoire naturelle de Vienne (Dedekind 1896). Un mois plus tard, le physicien allemand Walter König (1859-1936) publie 14 radiographies de momies égyptiennes, animales et humaines du musée Senckenberg de Francfort (König 1896).

En 1931, le géologue américain Roy Moodie (1880-1934), passionné par l'étude des traces de maladies observables sur les fossiles et reconverti à la paléopathologie¹ (Waldron 2015), publie une monographie entièrement dédiée à l'étude radiographique de momies égyptiennes et péruviennes (Moodie 1931). Cette méthodologie est déterminante en archéologie puisqu'elle permet de

multiples avancées, rendant possible l'étude du contenu des momies sans en modifier le contenant (bandelettes ou sacs funéraires), la compréhension des traitements funéraires et des processus de momification utilisés par les sociétés anciennes en Égypte dynastique et dans les mondes amérindiens, la détermination anthropologique, le diagnostic paléopathologique et la reconnaissance des espèces animales.

Cependant, et dès cette époque, Moodie insiste sur l'inconvénient majeur de la radiographie RX: les structures traversées se superposent sur un même plan, ce qui rend parfois difficile l'interprétation des images. Les radiologues avaient trouvé une parade pour contrer cet obstacle au diagnostic, la tomographie, obtenue par une succession de déplacements simultanés de l'émetteur RX et du film récepteur, mais cette technique nécessitant de multiples clichés radiographiques était très irradiante pour le patient. Ce problème est résolu au début des années 1960 par le physicien sud-africain Allan MacLeod Cormack (1924-1998), qui définit les bases mathématiques de reconstruction d'images de tomographie RX, et par l'ingénieur britannique Godfrey Hounsfield (1919-2004), qui construit un prototype associant une source RX à un ordinateur remplaçant le film radiographique et traitant les densités: c'est l'invention du scanner médical (*computer assisted tomography*, couronné du prix Nobel de physiologie ou médecine en 1979).

En dehors du formidable intérêt médical du scanner CT, l'archéologie bénéficie de cette avancée majeure dès la fin des années 1970 avec les premières images tomodynamiques de momies égyptiennes (Lewin & Harwood-Nash 1977; Harwood-Nash 1979). À partir des années 1980, les rapides progrès technologiques du numérique permettent d'ajouter une troisième dimension aux images CT: on peut recréer un volume (3D) en traitant par des algorithmes de reconstruction l'empilement de séries de coupes (2D) de scanner CT. La première reconstruction 3D d'une momie égyptienne est présentée comme un « tour de force » (Marx & D'Auria 1988), aujourd'hui c'est presque une routine.

1. Sciences des maladies que l'on peut démontrer sur les restes humains et animaux des périodes anciennes (Ruffer 1913).

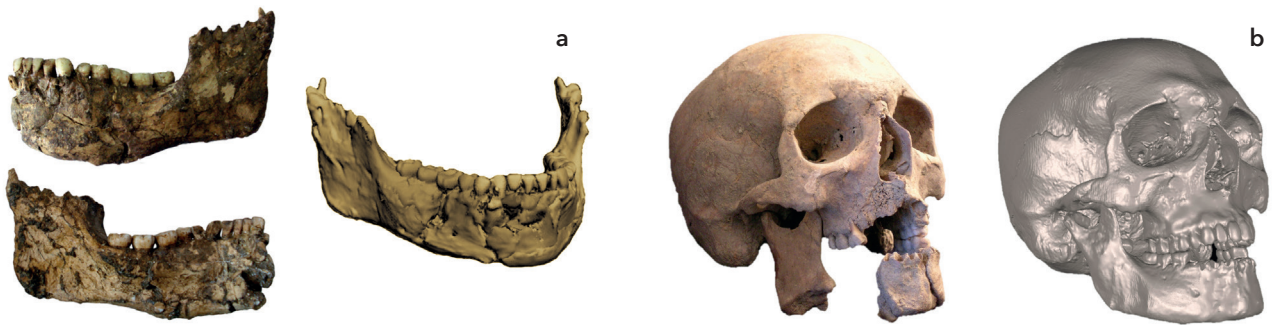


Fig. 1. a) Reconstruction 3D de la mandibule de Qafzeh 25 (Schuh *et al.* 2017). © A. Schuh.
b) Reconstruction 3D du crâne d'un soldat napoléonien (Coutinho Nogueira *et al.* 2019). © D. Coutinho Nogueira.

Voir l'anthropologie biologique en 3D

Au-delà de l'étude des momies, l'imagerie 3D s'est étendue à tous les objets d'étude de l'anthropologie biologique. Dès 1985, Glenn C. Conroy et Michael W. Vannier prédisent le grand potentiel de ces méthodes 3D d'imagerie dans les recherches paléoanthropologiques, révolutionnant les études morphologiques classiques des fossiles humains (Conroy & Vannier 1985). Cette prédiction s'est réalisée, avec la naissance de la (paléo)anthropologie virtuelle (Weber 2001). Les avantages sont multiples: en plus de préserver les spécimens originaux fragiles de toute manipulation, l'imagerie 3D permet des corrections virtuelles de déformations osseuses ou l'accès à des structures internes inaccessibles comme les oreilles internes ou les tables osseuses. Associée au développement de nouveaux outils mathématiques, l'imagerie tridimensionnelle permet des analyses morphométriques ainsi que la modélisation de différents processus ontogéniques, évolutifs et, plus récemment, paléopathologiques.

La troisième dimension ou «l'antitaphonomie virtuelle»

Nombre de pièces fossiles indispensables à la compréhension de l'évolution humaine ont subi des détériorations importantes qui compromettent leur étude. Les multiples traces de l'action de ces processus taphonomiques (déformation, fragmentation, détérioration, encroûtement...) sur les restes humains peuvent être ainsi virtuellement effacées par l'imagerie 3D, véritable instrument au pouvoir antitaphonomique.

Le dégagement des pièces fossiles de leur gangue minérale est ainsi rendu possible virtuellement par des procédés informatiques (segmentation); la fragmentation est annulée par réassemblage virtuel des éléments; en cas de déformation importante, des méthodes mathématiques de rétrodéformation (algorithmes) peuvent s'appliquer pour redonner à la pièce fossile son aspect originel. Si une région anatomique d'un crâne fossile est absente mais son symétrique est préservé, la méthode consiste à copier virtuellement la zone présente et à la repositionner afin de combler la région manquante. Dans cette perspective,

différentes méthodologies 3D ont été validées², toutes basées sur l'hypothèse que les fossiles étudiés sont des organismes à symétrie bilatérale. Dans le cas où il n'est pas possible d'utiliser la zone symétrique, la restauration virtuelle peut se faire par calcul, en utilisant des données morphométriques issues d'un échantillon ou d'un spécimen de référence (méthode statistique ou géométrique). Cette méthodologie peut s'appliquer aussi bien à des spécimens fossiles qu'à des restes osseux d'époques historiques (fig. 1).

Le moulage virtuel: un révélateur du cerveau des hommes fossiles

L'imagerie 3D permet la réalisation de moulages des cavités internes, notamment l'endocrâne. Autrefois, la prise d'empreintes du cerveau (moulage endocrânien) était difficile. Elle n'était accessible que sur des crânes incomplets et le démoulage présentait des risques pour le crâne fossile. La paléoneurologie piétinait. Certains moulages endocrâniens naturels étaient partiellement visibles, comme celui de l'australopithèque de Taung (Dart 1925), mais, dans d'autre cas, la frustration des spécialistes était telle que certains sont allés jusqu'à préconiser d'enlever, morceau par morceau, les éléments de la boîte crânienne, jugée de moindre intérêt, afin de dégager le moulage endocrânien fossile, considéré comme plus informatif (Radinsky 1972). Grâce à l'imagerie 3D, des solutions moins destructrices, alternatives à cette procédure quelque peu expéditive, ont heureusement pu être trouvées. Des développements méthodologiques de traitement de l'image 3D initiés pour les besoins de la chirurgie crâniofaciale par une équipe de l'Université Washington à Saint-Louis, Missouri (États-Unis) ont permis de proposer une méthode d'extraction virtuelle du contenu minéralisé des crânes fossiles (Vannier *et al.* 1983; Conroy & Vannier 1985). Cette méthode d'obtention de moulage endocrânien virtuel s'est généralisée à la prise d'empreintes endocrâniennes, pour analyser le volume, la forme générale du cerveau et celle de la vascularisation méningée au cours de l'hominisation

2. Comme par exemple Mirror imaging ; TPS interpolation ; Reflected Relabeling.

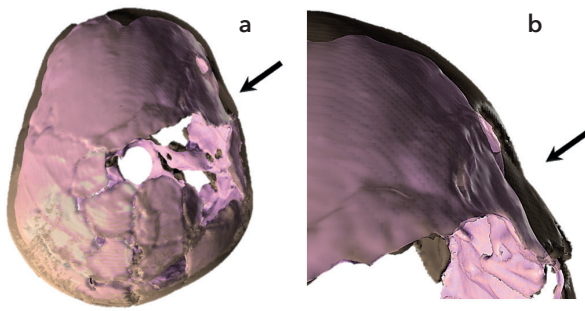


Fig. 2. a) Reconstruction 3D du crâne (transparent) et de l'endocrâne (rose) superposés de l'adolescent Qafzeh 11. b) Agrandissement de la surface endocrânienne traumatisée (Coqueugniot *et al.* 2014). Les flèches indiquent la localisation du traumatisme. © H. Coqueugniot.

(paléoneurologie). Elle peut également permettre de dépister des anomalies cérébrales sur des individus fossiles. Par exemple, le moulage endocrânien virtuel de l'adolescent Qafzeh 11³, âgé d'environ 13 ans (Tillier 1999) et datant du Paléolithique moyen, a révélé des altérations non taphonomiques de la surface du lobe frontal droit (Coqueugniot *et al.* 2014). Ces dommages se situent en regard d'une fracture cicatrisée de la voûte crânienne que la radiologie avait jugée bénigne et guérie sans conséquence fonctionnelle (Dastugue 1981). Le moulage endocrânien virtuel a témoigné, au contraire, de l'existence d'un traumatisme crânio-cérébral sévère et a permis d'en reconstruire la séquence : la fracture de l'os frontal, survenue dans l'enfance, a été pénétrante (embarrure), le fragment frontal fracturé s'est en partie désolidarisé de la suture avec le pariétal, s'enfonçant dans l'espace du volume endocrânien et provoquant une plaie méningo-cérébrale (fig. 2). Des séquelles neurologiques et cognitives se sont constituées, source d'un handicap reconnu par cette société de premiers hommes modernes du Paléolithique moyen (Coqueugniot 2019).

Visualisation des structures internes : un voyage au centre du fossile

Dans le prolongement des travaux pionniers de Conroy et Vannier (1985), les explorations des structures internes de crânes fossiles par tomodensitométrie se sont développées, notamment celles des germes dentaires des sujets immatures ou des différents éléments de l'oreille interne, dont le labyrinthe (Spoor *et al.* 1994) et la *fossa subarcuata* (Coqueugniot *et al.* 2004), tous deux localisés dans la partie pétreuse (rocher) de l'os temporal. Les structures du labyrinthe (canaux semi-circulaires), impliquées dans la physiologie de l'équilibre et de la locomotion, ont aussi un intérêt dans la phylogénèse humaine car leur morphologie pourrait aider à différencier les Néandertaliens des premiers hommes modernes (Spoor *et al.* 2003). La

fossa subarcuata, structure également invisible à l'examen macroscopique, évolue au cours de la croissance, ce qui lui confère une valeur d'indicateur pour l'estimation de l'âge au décès. Son observation chez l'un des plus vieux enfants *Homo erectus*, le fossile de Mojokerto⁴ daté de 1,8 millions d'années, a permis de réviser son âge, classiquement fixé entre 4 et 8 ans lors de son décès du fait de son volume crânien (Swisher *et al.* 1994 ; Huffman 2001). Le stade immature de la *fossa subarcuata* et l'ouverture de sa fontanelle antérieure, invisibles à l'examen direct et aux radiographies standards et mis en évidence par imagerie 3D, indiquent un âge au décès autour de 1 an. De plus, la segmentation de la gangue basaltique remplissant l'endocrâne a autorisé son extraction virtuelle ; la cavité crânienne ainsi « nettoyée » a pu être mesurée et le volume endocrânien précisément quantifié. Cette méthode a montré qu'après seulement un an de développement, le cerveau de ce petit *Homo erectus* avait déjà atteint près de 80 % de sa taille adulte, alors qu'un tel degré de développement n'est atteint en moyenne que vers 4 ans chez un enfant actuel. Ces résultats ont témoigné d'une maturité cérébrale encore précoce chez *Homo erectus* il y a 1,8 million d'années, bien différente du schéma actuel de croissance. Ces résultats impliquent des différences majeures dans le développement des capacités cognitives entre les premiers *Homo erectus* et les hommes anatomiquement modernes (Coqueugniot *et al.* 2004).

Ainsi, l'imagerie tridimensionnelle peut fournir de nouvelles réponses originales aux questionnements de la paléanthropologie portant sur le triptyque principal de la biologie évolutive des espèces ou *life history* : croissance, longévité et reproduction. Ces questions ont pour but de définir les acquisitions majeures caractérisant l'évolution humaine : immaturité cérébrale à la naissance, période de croissance prolongée, développement cérébral lent et important, acquisition du langage et de comportements sociaux complexes, capacité d'abstraction et de symbolisme...

Révéler les processus pathologiques

L'imagerie 3D peut reconstituer l'état initial d'un os avant qu'il ne soit atteint par un processus pathologique. Dans le cas de traumatismes, il devient possible de reconstituer la séquence d'événements ayant abouti à la fracturation du vivant du sujet et, parfois, à identifier sa cause. Ainsi, sur un charnier de soldats de la Grande Armée napoléonienne découvert en Russie et datant de la campagne de 1812, une centaine de traces osseuses de traumatismes et de chirurgie de guerre a été identifiée (Buzhilova *et al.* 2009 ; Dutour & Buzhilova 2014)⁵. Parmi ces cas, l'individu 6 de la fosse E1, un jeune homme d'environ 18 ans, présente une fracture complexe du fémur gauche en voie de consolidation (fig. 3).

3. Les fouilles de la grotte de Qafzeh (Israël), découverte dans les années 1930, ont repris de 1965 à 1979, sous la direction de Bernard Vandermeersch et d'Ofar Bar-Yosef (Vandermeersch 2007).

4. Découvert en 1936 sur l'île de Java (Indonésie) par le paléontologue allemand Gustav von Koenigswald (1902-1982).

5. Fouilles et étude post-fouille réalisées dans le cadre du Laboratoire international associé franco-russe (LIA K1812, CNRS-Russian Academy of Sciences/École pratique des hautes études-Moscow State University).

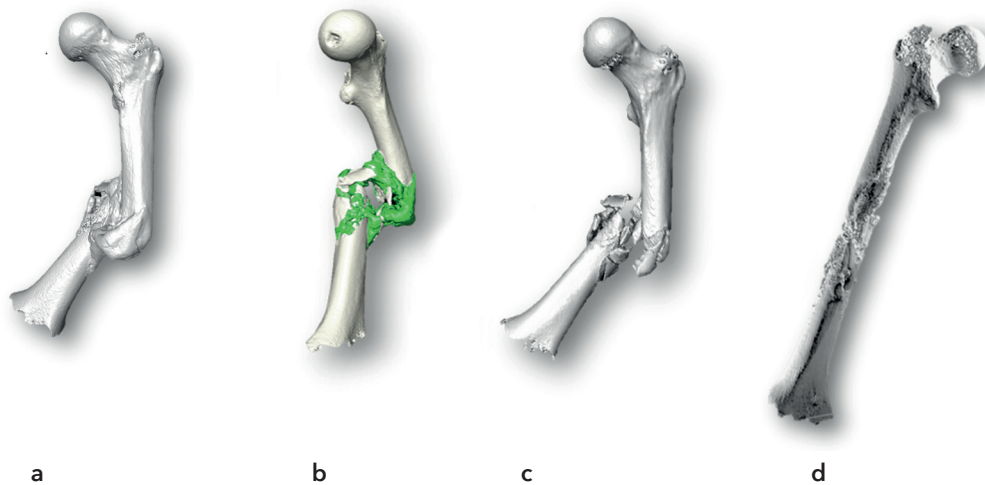


Fig. 3. a) Reconstruction 3D du fémur fracturé. b) Mise en évidence du cal osseux (vert). c) Visualisation 3D des fragments osseux sans le cal. d) Reconstruction 3D du fémur avant le traumatisme (Coqueugniot *et al.* 2015). © H. Coqueugniot.

La reconstruction 3D a permis d'enlever virtuellement le cal osseux, ce qui a révélé la fracturation de la diaphyse fémorale en sept fragments ainsi que son mécanisme (choc direct). L'état pré-traumatique de ce fémur a été reconstitué virtuellement en repositionnant chaque fragment à sa place anatomique, ce qui a facilité la découverte d'éclats métalliques concentrés dans la zone de la fracture et une ouverture de forme ovale située latéralement (fig. 3). Le choc direct était dû à une balle de plomb dont il a été possible de reconstituer la trajectoire. Il s'agit de la première reconstruction paléo-balistique par imagerie 3D en paléopathologie (Coqueugniot *et al.* 2015).

En plus de leur intérêt analytique, illustré par ces quelques exemples, les méthodes de l'imagerie 3D appliquées à l'anthropologie biologique ouvrent à la communauté scientifique internationale l'accès à du matériel de recherche fragile ou rare par la possibilité d'examiner et de manipuler virtuellement ces pièces. Ces modèles 3D, reproduisant en très haute fidélité des pièces originales, peuvent être rassemblés dans des conservatoires numériques ou virtuelles ostéologiques (Coqueugniot *et al.* 2015)⁶ qui contribuent également à la préservation et à la valorisation de notre patrimoine anthropologique.

Bibliographie

BUZHILOVA A., RIGEADE C., SHVEDCHIKOVA T., ARDAGNA Y. & DUTOUR O. 2009. « The discovery of a mass grave of Napoleon's great army in Kaliningrad (formerly Königsberg), Russian Federation: Preliminary results and interpretations ». In : L. Buchet, C. Rigeade, I. Séguy & M. Signoli (dir.), *Vers une anthropologie des catastrophes. Actes des 9^{es} journées d'anthropologie de Valbonne, 2008, Antibes*. Antibes, Éditions APDCA : 375-383.

CONROY G. C. & VANNIER M. W. 1985. « Endocranial volume determination of matrix-filled fossil skulls using high-resolution computed tomography ». In : P. V. Tobias (dir.), *Hominid Evolution: Past, Present and Future*. New York [NY], Alan R. Liss : 419-426.

COQUEUGNIOT H., HUBLIN J. J., VEILLON F., HOUËT F. & JACOB T. 2004. « Early brain growth in *Homo erectus* and implications for cognitive ability », *Nature*, vol. 431, n° 7 006 : 299-302.

COQUEUGNIOT H., DUTOUR O., ARENSBURG B., DUDAY H., VANDERMEERSCH B. & TILLIER A.-M. 2014. « Earliest cranio-encephalic trauma from the Levantine middle Palaeolithic: 3D reappraisal of the Qafzeh 11 skull, consequences of pediatric brain damage on individual life condition and social care », *PLoS ONE* 9(7) : e102822.

COQUEUGNIOT H., DUTAILLY B., DESBARATS P., BUZHILOVA A. P. & DUTOUR O. 2015. « Développement des virtuelles ostéologiques en anthropologie biologique et en paléopathologie. Application aux traumatismes de guerre de la période napoléonienne (Retraite de Russie, décembre

1812), première analyse virtuelle de paléo-balistique ». In : R. Vergnien & C. Delevoie (dir.), *Actes du Colloque Virtual Retrospect 2013*. Bordeaux, Ausonius Éditions : 57-62 (coll. « Archéovision », 6).

COQUEUGNIOT H. 2019. « Handicap et compassion au Paléolithique. Points de vue paléoanthropologiques ». In : A. Froment & H. Guy (dir.), *Archéologie de la santé, anthropologie du soin*. Paris, La Découverte : 262-273 (coll. « Recherches »). <https://www.cairn.info/archeologie-de-la-sante-anthropologie-du-soin--9782348045776-page-262.htm>.

COUTINHO NOGUEIRA D., DUTAILLY B., COMTE F., VASILYEV A., KHOKHLOV A., SHVEDCHIKOVA T., BEREZINA N., BUZHILOVA A., DUTOUR O. & COQUEUGNIOT H. 2019. « "Gueule cassée" (facial injuries): a 3D paleo-traumatology

6. Par exemple, l'ostéothèque virtuelle VIRT.OS (voir encadré).

study and facial approximation of a Napoleonic soldier who died in 1812 at Königsberg during the Russian Campaign», *International Journal of Osteoarchaeology*, vol. 29, n° 2 : 191-197.

DART R. A. 1925. «*Australopithecus africanus*: The man-ape of South Africa», *Nature*, n° 115 : 195-199.

DASTUGUE J. 1981. «Pièces pathologiques de la "nécropole" moustérienne de Qafzeh», *Paléorient*, vol. 7, n° 1 : 135-140. https://www.persee.fr/doc/paleo_0153-9345_1981_num_7_1_4292

DEDEKIND A. 1896. «A novel use for the Roentgen rays», *British Journal of Photography*, vol. 43 : 131.

DUTOUR O. & BUZHILOVA A. 2014. «Paleopathological study of Napoleonic mass graves discovered in Russia». In : C. J. Knüsel & M. J. Smith (dir.), *The Routledge Handbook of the Bioarchaeology of Human Conflict*. New York [NY], Routledge : 511-524.

HARWOOD-NASH D. C. F. 1979. «Computed tomography of ancient Egyptian mummies», *Journal of Computer Assisted Tomography*, vol. 3, n° 6 : 768-773.

HUFFMAN O. 2001. «Geologic context and age of the Perring/Mojokerto *Homo erectus*, East Java», *Journal of Human Evolution*, vol. 40, n° 4 : 353-362.

KÖNIG W. 1896. *14 Photographien mit Röntgen-Strahlen, aufgenommen im Physikalischen Verein, zu Frankfurt A. M.* Leipzig, Verlag von Johann Ambrosius Barth.

LEWIN P. K. & HARWOOD-NASH D. C. F. 1977.

«Computerized axial tomography in medical archeology», *Paleopathology Newsletter*, n° 17 : 8-9.

MARX M. & D'AURIA S. H. 1988. «Three-Dimensional CT reconstruction of an ancient human Egyptian mummy», *American Journal of Roentgenology*, vol. 150, n° 1 : 147-149.

MOODIE R. L. 1931. *Roentgenologic studies of Egyptian and Peruvian mummies*. Chicago, Field Museum of Natural History (coll. «Anthropology, Memoirs» ; 3).

RADINSKY L. 1972. «Endocasts and studies of primate brain evolution». In : R. Tuttle (dir.), *The functional and evolutionary biology of primates*. Chicago/New York, Aldine-Atherton : 175-184.

RÖNTGEN W. R. 1895. «Sur une nouvelle sorte de rayons» (trad. de «Über eine neue Art von Strahlen»), *comptes-rendus des réunions de la Société physico-médicale de Würzburg* (trad. de «Sitzungsberichte der physikalisch-medizinischen Gesellschaft zu Würzburg») : 132-141.

RUFFER M. A. 1913. «Studies in palaeopathology in Egypt», *The Journal of Pathology and Bacteriology*, vol. 18, n° 1 : 149-162.

SCHUH A., DUTAILLY B., COUTINHO

NOGUEIRA D., SANTOS F., ARENSBURG B.,

VANDERMEERSCH B., COQUEUGNIOT H. &

TILLIER A.-M. 2017. «La mandibule de l'adulte Qafzeh 25 (Paléolithique moyen), Basse Galilée. Reconstruction virtuelle 3D et analyse morphométrique», *Paléorient*, vol. 43, n° 1 : 49-59.

SPOOR F., WOOD B. & ZONNEVELD F. 1994.

«Implications of early hominid labyrinthine morphology for evolution of human bipedal locomotion», *Nature*, n° 369 : 645-648.

SPOOR F., HUBLIN J.-J., BRAUN M. &

ZONNEVELD F. 2003. «The bony labyrinth of Neanderthals», *Journal of Human Evolution*, vol. 44, n° 2 : 141-165.

SWISHER C. C. III, CURTIS G. H., JACOB T., GETTY A. G., SUPRIJO A & WIDIASMORO. 1994.

«Age of the earliest known hominids in Java, Indonesia», *Science*, vol. 263, n° 5 : 1118-1121.

TILLIER A.-M. 1999. *Les enfants moustériens de Qafzeh. Interprétation phylogénétique et paléoaurologique*. Paris, CNRS Editions (coll. «Cahiers de Paléanthropologie»).

VANDERMEERSCH B. 2007. «Qafzeh, histoire des découvertes», *Bulletin du Centre de recherche français à Jérusalem*, n° 18 : 8-19. <https://journals.openedition.org/bcrfj/226>.

VANNIER M. W., MARSH J. L. & WARREN J. O.

1983. «Three-dimensional computer graphics for craniofacial surgical planning and evaluation», *Computer Graphics*, 17 : 263-273.

WALDRON T. 2015. «Roy Lee Moodie (1880-1934) and the beginnings of palaeopathology», *Journal of Medical Biography*, n° 23 : 8-13.

WEBER G. W. 2001. «Virtual Anthropology (VA): a call for Glasnost in paleoanthropology», *The Anatomical Record (The New Anatomist)*, vol. 265, n° 4 : 193-201.