



HAL
open science

À propos de deux cas de brucellose dans le sud de la France aux époques médiévale et moderne (Abbaye Saint-Sauveur, Aniane ; La Closeraie, Aix-en-Provence)

Avril Meffray, Philippe Biagini, Catherine Rigeade, Michel Panuel, Laurent Schneider, Yann Ardagna

► **To cite this version:**

Avril Meffray, Philippe Biagini, Catherine Rigeade, Michel Panuel, Laurent Schneider, et al.. À propos de deux cas de brucellose dans le sud de la France aux époques médiévale et moderne (Abbaye Saint-Sauveur, Aniane ; La Closeraie, Aix-en-Provence). *Bulletins et Mémoires de la Société d'anthropologie de Paris*, 2022, Entre vivants et morts : regards croisés sur une frontière relative et fluctuante, 34 (1), pp.117-131. 10.4000/bmsap.9594 . halshs-03708359

HAL Id: halshs-03708359

<https://shs.hal.science/halshs-03708359>

Submitted on 25 Nov 2022

HAL is a multi-disciplinary open access archive for the deposit and dissemination of scientific research documents, whether they are published or not. The documents may come from teaching and research institutions in France or abroad, or from public or private research centers.

L'archive ouverte pluridisciplinaire **HAL**, est destinée au dépôt et à la diffusion de documents scientifiques de niveau recherche, publiés ou non, émanant des établissements d'enseignement et de recherche français ou étrangers, des laboratoires publics ou privés.

À propos de deux cas de brucellose dans le sud de la France aux époques médiévale et moderne (Abbaye Saint-Sauveur, Aniane ; La Closeraie, Aix-en-Provence)

On two cases of brucellosis in southern France in the mediaeval and modern periods (Saint-Sauveur Abbey, Aniane; La Closeraie, Aix-en-Provence)

Avril Meffray, Philippe Biagini, Catherine Rigeade, Michel Panuel, Laurent Schneider et Yann Ardagna

**Édition électronique**

URL : <https://journals.openedition.org/bmsap/9594>

DOI : [10.4000/bmsap.9594](https://doi.org/10.4000/bmsap.9594)

ISSN : 1777-5469

Éditeur

Société d'Anthropologie de Paris

Référence électronique

Avril Meffray, Philippe Biagini, Catherine Rigeade, Michel Panuel, Laurent Schneider et Yann Ardagna, « À propos de deux cas de brucellose dans le sud de la France aux époques médiévale et moderne (Abbaye Saint-Sauveur, Aniane ; La Closeraie, Aix-en-Provence) », *Bulletins et mémoires de la Société d'Anthropologie de Paris* [En ligne], 34 (1) | 2022, mis en ligne le 19 février 2022, consulté le 15 avril 2022. URL : <http://journals.openedition.org/bmsap/9594> ; DOI : <https://doi.org/10.4000/bmsap.9594>



Les contenus des *Bulletins et mémoires de la Société d'Anthropologie de Paris* sont mis à disposition selon les termes de la licence Creative Commons Attribution-NonCommercial-NoDerivatives 4.0 International License.

À propos de deux cas de brucellose dans le sud de la France aux époques médiévale et moderne (Abbaye Saint-Sauveur, Aniane ; La Closeraie, Aix-en-Provence)

On two cases of brucellosis in southern France in the mediaeval and modern periods (Saint-Sauveur Abbey, Aniane; La Closeraie, Aix-en-Provence)

Avril Meffray^{1*}, Philippe Biagini^{1,2}, Catherine Rigeade^{3,4}, Michel Panuel^{1,5}, Laurent Schneider⁶, Yann Ardagna¹

1. UMR 7268 ADES, Aix-Marseille Univ – CNRS – EFS, Marseille, France
2. EFS PACA-Corse, Marseille, France
3. Inrap, Centre de Recherches Archéologiques de Marseille, France
4. UMR 7298 LA3M, Aix Marseille Univ – CNRS, Marseille, France
5. Service de Radiologie, CHU Marseille Nord, Marseille, France
6. ULR 5648 CIHAM, Histoire et archéologie des mondes chrétiens et musulmans médiévaux, Université Lumière Lyon 2 – CNRS – EHESS – ENS de Lyon – Université d'Avignon et des pays de Vaucluse – Université Jean Moulin Lyon 3, Lyon, France

* avril.meffray@gmail.com

Reçu : 30 août 2021 ; accepté : 7 décembre 2021
Bulletins et Mémoires de la Société d'Anthropologie de Paris

Résumé – En tant que “fièvre méditerranéenne”, la brucellose est une zoonose endémique au sein des sociétés humaines, tout particulièrement en milieux ruraux et insulaires, depuis des millénaires. Les critères macroscopiques de cette infection par les bactéries du genre *Brucella* sont certes bien définis, mais demeurent difficiles à mettre en œuvre lors d'études paléopathologiques, comme en témoigne le faible nombre de cas rapportés dans la littérature. La brucellose souffre en effet d'un diagnostic différentiel plutôt complexe, impliquant notamment d'autres infections à prédilection rachidienne très fréquentes dans les populations du passé. Cet article expose les résultats de l'étude de deux cas inédits de brucellose, issus du complexe monastique carolingien et médiéval de Saint-Sauveur d'Aniane (34) d'une part, et du cimetière médiéval et moderne de La Closeraie à Aix-en-Provence (13) d'autre part. Notre étude vise à présenter les données paléopathologiques obtenues pour ces sujets, dont les lésions macroscopiques observées sur le rachis lombaire, étayées par l'imagerie médicale, évoquent une brucellose. Ces nouveaux éléments témoignent de la nécessité de multiplier les approches afin d'engager une redécouverte de cette pathologie en contextes anciens. Notre objectif est ainsi d'inciter les anthropologues biologistes à envisager cette possibilité diagnostique lors de leurs études de séries ostéoarchéologiques, fussent-elles inédites ou anciennement mises au jour.

Mots clés – paléopathologie, infections, fièvre méditerranéenne, signe de Pedro-Pons, paléomicrobiologie

Abstract – Brucellosis, known as “Mediterranean fever”, has been an endemic zoonosis in human societies, especially in rural and island environments, for thousands of years. The macroscopic characteristics of this infection by *Brucella* bacteria are well defined, but they are difficult to assess in palaeopathological diagnoses, as reflected by the small number of cases in the relevant literature. This is due to the rather complex differential diagnosis of the disease, in particular involving other infections with a predilection for the spine which were very frequent in past populations. This article presents the results of a study of two unpublished cases of brucellosis, one from the mediaeval Carolingian monastic complex of Saint-Sauveur d'Aniane (34), and the other from the mediaeval and modern cemetery of La Closeraie, in Aix-en-Provence (13). The aim of this article is therefore to present the palaeopathological data obtained for these subjects, in whom macroscopic lesions observed on the lumbar spine, supported by medical imaging, suggest brucellosis. These new findings demonstrate the need to broaden the scope of approaches in order to reinvestigate this pathology in ancient contexts. Our aim is to invite anthropological biologists to consider this diagnostic possibility in their studies of osteoarchaeological series, whether newly discovered or already uncovered in the past.

Keywords – palaeopathology, infections, Mediterranean fever, Pedro-Pons' sign, palaeomicrobiology

Introduction

La brucellose est une infection zoonotique de répartition mondiale, contagieuse chez l'animal et transmissible à l'Homme, quasiment éradiquée chez les animaux domestiques de plusieurs pays d'Europe du Nord après de nombreuses années de campagnes sanitaires. Elle demeure néanmoins endémique dans de nombreux pays, qui peinent à en contrôler la diffusion (Cutler et al., 2005 ; Maurin et Brion, 2009).

On trouve dans la littérature de nombreuses autres appellations pour cette affection : fièvre méditerranéenne, fièvre de Crimée, fièvre de Gibraltar, fièvre de Chypre, fièvre de Crète, fièvre de Constantinople, fièvre de Malte, etc. Cette variabilité traduit de fait son caractère endémique dans le bassin méditerranéen au cours des derniers siècles, mais aussi l'histoire de l'identification des agents pathogènes qui en sont responsables : les bactéries du genre *Brucella* appartenant au groupe alpha des Protéobactéries, et dont plusieurs espèces ont été décrites au cours des deux derniers siècles (*B. melitensis*, *B. abortus*, *B. ovis*, etc.) (Maurin et Brion, 2009). Toutefois, la grande majorité des cas humains identifiés est due à *B. melitensis*, ou à *B. abortus* dont la virulence est atténuée chez l'homme (Guihot et al., 2006 ; Maurin et Brion, 2009).

La première description clinique de la brucellose par Allen Jeffery Marston, médecin anglais, date de 1859. Mais l'agent causal *Brucella melitensis* (nommé initialement *Micrococcus melitensis*) n'est isolé pour la première fois qu'en 1886 par David Bruce, lui aussi médecin biologiste anglais, grâce à des prélèvements effectués lors d'autopsies de militaires décédés de la maladie sur l'île de Malte. Le rôle de la chèvre et de son lait en tant que réservoir de *B. melitensis* est mis en évidence par le D^r Themistocles Zammit, médecin bactériologiste maltais, également préhistorien de renom, en 1905 (Maurin et Brion, 2009). En 1917, Alice Evans met en exergue la relation entre *Micrococcus melitensis* et *Bacillus abortus*, isolé en 1895 par Bernard Bang, et propose la création du genre *Brucella*, regroupant ces deux espèces, en l'honneur des travaux de David Bruce. Les découvertes s'accélérent au cours du XX^e siècle : *B. suis* est découvert en 1914 par Traum ; *B. ovis* en 1953 ; *B. neotomae* (rats du désert) en 1957 ; *B. canis* en 1966 par Carmichael ; et, plus récemment, des espèces affectant des mammifères marins, telles que *B. pinnipedialis* (phoques, marmousets) et *B. ceti* (cétacés) (Maurin et Brion, 2009).

Les voies de contaminations humaines sont de trois types : contact direct sur une plaie ou une abrasion cutanéomuqueuse, voie respiratoire et voie digestive. La transmission interhumaine de la brucellose est considérée très secondaire, voire inexistante pour certains (Guihot et al., 2006 ; Maurin et Brion, 2009). En ce qui concerne les contaminations cutanéomuqueuses et aériennes, elles surviennent lors de la manipulation d'animaux infectés, par l'intermédiaire de tissus et liquides biologiques tels que l'urine, le sang, le placenta. La contamination par voie digestive se produit lors de l'ingestion de produits d'origine animale infectés : lait

frais ou non pasteurisé, produits laitiers, fromages ou, bien plus rarement, par la consommation de viande, notamment des abats (Guihot et al., 2006 ; Maurin et Brion, 2009).

Quel que soit le type de contamination en cause, *Brucella* gagne le relais ganglionnaire lymphatique le plus proche, où elle infecte les macrophages et s'y multiplie. Cette étape d'incubation cliniquement muette, peut durer de 48 heures à 3 semaines. Du relais ganglionnaire initial, *Brucella* passe ensuite dans la circulation sanguine, créant une septicémie dite "lymphatique" et provoquant une réponse cellulaire défensive au sein d'un granulome inflammatoire (Janbon, 2000 ; Guihot et al., 2006 ; Maurin et Brion, 2009).

D'un point de vue clinique, les manifestations de la brucellose sont malheureusement peu spécifiques et d'intensité ou de réponse variables (Maurin et Brion, 2009). Le cycle de la maladie débute par une phase d'incubation de durée incertaine, suivie d'une phase aiguë de septicémie lymphatique. La colonisation par les bactéries provoque les premiers symptômes cliniques, notamment une fièvre dite "ondulante". Après quelques semaines d'évolution, la réaction immunitaire entraîne une diminution de la bactériémie et de la fièvre. Cette phase, dite subaiguë, est accompagnée d'atteintes secondaires : neuroméningées, cardiaques, hépatospléniques et ostéoarticulaires. On constate alors chez 30 à 40 % des patients symptomatiques des polyarthrites asymétriques des genoux, hanches, coudes ou des articulations sterno-claviculaires. Toutefois, l'axe vertébral demeure le plus touché, avec la survenue de spondylodiscites et de sacro-iliites. Au-delà de six mois, l'infection peut se poursuivre sous une forme chronique, avec ou sans foyer infectieux focalisé (Janbon, 2000 ; Guihot et al., 2006 ; Maurin et Brion, 2009). Ce tableau est ainsi trivialement dénommé "patraquerie méditerranéenne" dans la tradition orale de bon nombre de populations concernées. Depuis les années 1930, on parle même de "patraquerie brucellienne" dans le milieu sémiologique médical.

Outre sa répartition mondiale actuelle, la brucellose semble aussi posséder une emprise chronologique considérable : les signes cliniques sont décrits depuis l'Antiquité et elle a pu être endémique durant l'époque Romaine dans une grande partie du bassin méditerranéen (Capasso, 1999). Des indices plus anciens encore semblent indiquer une origine préhistorique de *Brucella*, puisqu'une étude de D'Anastasio et al. (2009) a conduit à l'observation de lésions potentiellement liées à la brucellose chez un *Australopithecus africanus* (*Stw 431*) de Sterkfontein. Ainsi, les hominidés et les animaux pourraient avoir côtoyé *Brucella* et coévolué avec elle depuis le Pléistocène (Cutler et al., 2005).

Malgré l'occurrence de lésions ostéoarticulaires en phase tardive, les études paléopathologiques ayant mis en évidence des atteintes liées à la brucellose sur des individus archéologiques sont relativement rares (Brothwell, 1965 ; Soulié, 1982 ; Etxeberria, 1994 ; Capasso, 1999 ; Ortner, 2003 : 217-221 ; Curate, 2006 ; Kacki, 2012 ; Rubio et al., 2017 ; Jones, 2019 ; Buikstra, 2019 : 421). Nombre de ces diagnostics sont anciens, effectués sur la base de critères diagnostiques parfois mal définis et sans l'appui systématique

d'outils tels que l'imagerie médicale (Brothwell, 1965 ; Soulié, 1982 ; Capasso, 1999).

Depuis, l'émergence de nouvelles méthodes diagnostiques épaulant les approches macroscopiques a permis de renouveler les connaissances paléopathologiques sur la brucellose. Plusieurs études paléomicrobiologiques recherchant les agents pathogènes *Brucella* (toutes espèces comprises) ont en effet été réalisées au cours des dernières décennies. La première impliquait des analyses spécifiques ciblant *Mycobacterium tuberculosis* et l'agent responsable de la brucellose, à partir de prélèvements osseux effectués sur de possibles cas anciens de tuberculose (Mays et al., 2001) Une autre étude, réalisée par Mutolo et al. (2012), utilisait un système de PCR en temps-réel, visant l'amplification d'une séquence du gène Bcsp31 des *Brucella*. Les échantillons analysés étaient issus de prélèvements osseux et ces analyses ont conduit à des amplifications positives pour Bcsp31 (Mutolo et al., 2012). Les analyses menées ensuite par Kafil et al. (2014) utilisaient également un système temps-réel, le gène Bcsp31 ayant été amplifié à partir d'échantillons dentaires. Par ailleurs, une découverte fortuite de l'agent responsable de la brucellose par séquençage massif dans un nodule calcifié provenant d'un squelette médiéval a également été rapportée (Kay et al., 2014). Ces recherches ont ainsi contribué à affirmer l'intérêt des méthodes moléculaires pour la détection et l'identification de la brucellose en contexte archéologique.

Dans la lignée de ce renouvellement méthodologique, l'objet de cet article est de discuter l'occurrence de la brucellose chez deux sujets archéologiques du sud de la France à l'aide des critères diagnostiques majeurs de cette infection, issus d'approches différentes, à la fois paléopathologiques, paléoradiologiques, mais également paléomicrobiologiques. Le diagnostic différentiel de leurs lésions, qui comprend d'autres syndromes infectieux mais aussi des atteintes dégénératives, traumatiques ou encore inflammatoires, complète l'établissement d'un diagnostic positif encore plus assuré.

Matériels

La présente étude se concentre donc sur deux sujets, issus de deux collections ostéoarchéologiques et présentant des atteintes qui justifient des approches paléopathologiques appropriées.

SP10506, abbaye Saint-Sauveur, Aniane

Le site de l'abbaye Saint-Sauveur à Aniane (34) a fait l'objet d'opérations de fouille programmée de 2011 à 2017. Ces campagnes de recherche ont permis de révéler un important complexe monastique carolingien et médiéval, occupé depuis sa fondation en 782 jusqu'au XVIII^e siècle. Il comporte de nombreux vestiges archéologiques : abbaye des XVII^e-XVIII^e siècles, cours, sanctuaires médiévaux, ou encore plusieurs espaces sépulcraux (Schneider et al., 2013 ; Schneider, 2016). L'un des sondages de 2011 a mis au jour une partie du grand cimetière monastique (XII^e-

XIII^e siècles) ouvert au recrutement laïc. Au sein de cet espace, 31 sujets ont pu être fouillés, dont le sujet SP10506 qui présente des lésions osseuses d'intérêt. Ce dernier était enterré au sein d'une sépulture double, dont le second sujet (SP10505) a fait l'objet d'une datation par carbone 14 permettant de situer leur inhumation entre le début du XIV^e siècle et le premier quart du XV^e siècle.

Sépulture moderne T12, La Closeraie, Aix-en-Provence

En 1993, un cimetière rattaché à l'église Saint-Laurent a fait l'objet d'une fouille préventive au lieu-dit La Closeraie, à Aix-en-Provence, sur une surface d'environ 200 m² (Claude et Rigeade, 2014). Ont été fouillés 29 sépultures en coffrages de dalles, six sépultures en pleine terre et un dépôt secondaire, datés entre le XII^e et le XVI^e siècle. L'étude anthropologique a permis d'identifier 30 individus (10 femmes, 10 hommes, 10 immatures) inhumés individuellement. L'espace sépulcral a été définitivement désaffecté au milieu du XVIII^e siècle. L'état sanitaire global de cet échantillon a fait l'objet d'une approche préliminaire qui a mis en évidence, d'une part, de nombreuses lésions traumatiques, dégénératives, ainsi que des marqueurs d'activités et des pathologies dentaires, et, d'autre part, un nombre important de très jeunes sujets immatures (6 individus décédés entre 0 et 4 ans) (Claude et Rigeade, 2014). Parmi ces sujets, l'individu de la sépulture moderne T12 a retenu notre attention, en raison de lésions vertébrales peu communes.

Méthodes

Profil biologique des individus

L'âge au décès des individus a été estimé par plusieurs méthodes, fondées sur des critères morphologiques de la surface sacro-pelvienne iliaque (Lovejoy et al., 1985 ; Schmitt, 2005) et sur des caractères de la symphyse pubienne (Brook et Suchey, 1990 ; Schmitt, 2008). La diagnose sexuelle a été effectuée sur les coxaux par la méthode morphoscopique de Bruzek (2002) et la méthode de Diagnose Sexuelle Probabiliste (DSP) de Murail et al. (2005).

À la suite de l'enregistrement des données liées à la conservation des ossements de ces individus sur une fiche dédiée, nous avons procédé à une approche paléopathologique double : d'une part, en effectuant un examen macroscopique des restes osseux, combiné à une étude par imagerie tomodensitométrique selon les critères faisant référence dans la littérature afférente ; d'autre part, via des méthodes paléomicrobiologiques complémentaires qui ont pu être mise en œuvre pour le sujet T12 de La Closeraie.

Critères diagnostiques cliniques et paléopathologiques de la brucellose

En clinique, les atteintes vertébrales constituent les lésions ostéoarticulaires les plus typiques d'une infection

brucellienne et concernent majoritairement le segment lombaire (Madkour et al., 1988). Les lésions peuvent occasionnellement être très extensives et affecter plusieurs segments à la fois, par une ou de multiples lésions sur des niveaux contigus ou isolés (Glasgow, 1976 ; Lifeso et al., 1985). Les premiers symptômes se présentent sous la forme d'une légère ostéoporose, suivie d'une érosion progressive de la partie antéro-supérieure du plateau vertébral, également nommée "épiphysite" (Glasgow, 1976 ; Ariza et al., 1985 ; Lifeso et al., 1985 ; Rajapakse et al., 1987 ; Madkour et al., 1988 ; Mohan et al., 1990 ; Rajapakse, 1995). Cette érosion, accompagnée d'un rétrécissement de l'espace alloué au disque intervertébral, est considérée comme un signe caractéristique de la brucellose, la grande majorité des études démontrant sa présence chez les malades infectés (Resnick et Niwayama, 1981 : 2162 ; Ariza et al., 1985 ; Lifeso et al., 1985 ; Rajapakse et al., 1987 ; Madkour et al., 1988 ; Mohan et al., 1990 ; Rajapakse, 1995). Suite à cette érosion liée au granulome inflammatoire, un processus de réparation se met en place. La reconstruction osseuse s'effectue par une densification de l'os trabéculaire autour des zones lésées, intense et particulièrement précoce, ce qui la distingue des autres affections impliquant une atteinte vertébrale (tuberculose et autres spondylodiscites, mycoses, hernies, maladie de Scheuermann). Cette réparation s'accompagne éventuellement de larges ostéophytes antérieurs et latéraux sur les zones vertébrales concernées. On peut ainsi observer, dans certains cas, un remodelage important des bords du plateau vertébral (Glasgow, 1976 ; Resnick et Niwayama, 1981 : 2143, 2162 ; Ariza et al., 1985).

La sacro-iliite, autre critère considéré comme typique de la brucellose ostéoarticulaire, se caractérise avant tout chez le patient vivant par un processus inflammatoire affectant l'os sous-chondral et des réductions ou élargissements de l'espace interosseux (Geyik et al., 2002). Certaines études cliniques, bien que minoritaires, considèrent la sacro-iliite comme l'atteinte la plus fréquente chez les sujets atteints de brucellose (Ariza et al., 1993 ; Young, 1995). L'utilisation des méthodes d'imagerie médicale permet d'observer des lésions ostéodestructrices focalisées au niveau de la zone articulaire sacro-iliaque, sous la forme de macro-géodes sous-chondrales. Ces destructions peuvent altérer les berges articulaires du sacrum et des os coxaux, qui présentent alors sur les radiographies un "aspect grignoté", "en timbre-poste" (Arcos-Lahuerta et al., 1996 ; Pourbagher et al., 2005). La nature préférentiellement unilatérale de la sacro-iliite brucellienne, comme pour les autres sacro-iliites infectieuses, est par ailleurs souvent évoquée (Resnick et Niwayama, 1981 : 1071-1072, 2143).

Des critères dits "secondaires" sont aussi à prendre en considération. Les patients atteints de brucellose présentent notamment et fréquemment des cas d'arthrites périphériques (réaction inflammatoire avec pertes de substance osseuse, nécrose des zones articulaires et géodes), habituellement mono-articulaires. Peu communes chez l'adulte âgé (Resnick et Niwayama, 1981 : 2162), elles sont plus fréquentes chez l'enfant et l'adulte de moins de 30 ans. La

hanche est l'articulation la plus souvent atteinte ("coxite"), les autres localisations étant plus rares (genou, cheville, épaule, poignet, coude) (Rajapakse, 1995 ; Chakroun et Bouzouaia, 2007).

Lorsqu'elle est associée à d'autres critères diagnostiques de la brucellose, l'ostéite (ou ostéomyélite) des os long et/ou plats est également un signe secondaire qui peut venir confirmer un diagnostic d'infection aux pathogènes du genre *Brucella* (fréquence d'environ 1 % des malades, selon Arcos-Lahuerta et al., 1996 ; Geyik et al., 2002). Les os plats sont moins souvent touchés que les os longs (Rajapakse, 1995) et les zones les plus atteintes sont le plastron sterno-costal (côtes, cartilages costaux, clavicules) et les épiphyses des os longs (fémur, tibia et humérus) (Arcos-Lahuerta et al., 1996). Sur ces derniers, l'ostéomyélite brucellienne est suppurative avec destructions osseuses, formation d'abcès et appositions périostées exubérantes. Resnick et Niwayama (1981 : 2162) signalent que l'ostéite liée à la brucellose intervient principalement dans la phase chronique de la maladie et que les tissus osseux affectés peuvent être secondairement infectés par un staphylocoque.

En paléopathologie, les signes ostéoarticulaires évocateurs de la brucellose sont rares, et, de manière générale, plutôt aspécifiques. Seuls deux d'entre eux sont réellement considérés comme récurrents et évoqués pour l'établissement d'un diagnostic.

Le premier de ces signes, spécifique, est la spondylodiscite (ou "spondylite", en fonction des auteurs) brucellienne. L'atteinte montre une inflammation focale qui se caractérise par une bande lytique entraînant une perte de substance notable au niveau de la partie antérosupérieure du corps vertébral. La lyse peut se diffuser à l'ensemble du corps vertébral et cette épiphysite s'accompagne d'une ostéocondensation réparatrice lors de la guérison de la lésion (Ettxeberria, 1994 ; Ortner, 2003 : 215-216 ; Aufderheide et Rodriguez-Martin, 2006 : 192 ; Curate, 2006 ; Mays, 2007).

Son mécanisme pathologique peut être décrit de la façon suivante (Capasso, 1999 ; Curate, 2006) : on retrouve un processus inflammatoire dit "granulomateux" au niveau du rachis. Il affecte initialement les tissus du disque intervertébral et l'os de la partie antéro-supérieure du corps vertébral présent sous le disque en question. Par la suite, les fibres du ligament longitudinal antérieur sont atteintes, tout comme le périoste de la face antérieure du corps vertébral. Capasso (1999) et Curate (2006) ont ainsi noté des réactions périostées irrégulières et spiculées sur la face antérieure du corps vertébral. Celles-ci sont fréquemment consécutives à une ossification du ligament longitudinal antérieur de la vertèbre, également concerné par la progression de l'infection. Le processus inflammatoire, en revanche, affecte seulement le corps vertébral présent sous le disque infecté et uniquement la région en contact avec l'*annulus fibrosus*, produisant une ostéolyse poreuse et irrégulière du bord antéro-supérieur de la vertèbre (Capasso, 1999). Au sein des plateaux vertébraux, les lésions ne s'étendent généralement pas au-delà de cette zone de l'*annulus fibrosus*. D'importantes réactions périostées et endostéales apparaissent, produisant de l'os

néoformé dans les zones de la vertèbre où le granulome progresse. L'élargissement de ce granulome est, dans le cas de la brucellose, relativement lent et il évolue en général vers une sclérose réparatrice (Ortner, 2003 : 216). Le processus lytique peut dans de rares cas conduire à l'apparition de géodes, dont la gravité varie selon les individus et les études (Ortner, 2003 : 218-219 ; Mutolo et al., 2012). Même lorsqu'elles sont importantes, ces destructions ne génèrent pas de troubles statiques (type cyphose ou scoliose) dans le cas des infections aux différentes espèces de *Brucella* (Ortner, 2003 : 216 ; Aufderheide et Rodriguez-Martin 2006 : 192 ; Buikstra, 2019 : 420). De même, les études paléopathologiques ne recensent aucune atteinte postérieure (*pars interarticularis*, arc vertébral) sur les vertèbres touchées par la brucellose (Curate, 2006 ; Buikstra, 2019 : 420-426).

La spondylodiscite brucellienne concerne majoritairement une unique vertèbre du segment lombaire, particulièrement la quatrième vertèbre lombaire selon certains auteurs (Capasso, 1999 ; D'Anastasio et al., 2009). Pour exemple, l'étude de Capasso (1999) recensait 31 % de L4 sur 29 vertèbres touchées. Les autres segments sont également susceptibles d'être atteints, mais à de moindres fréquences (Aufderheide et Rodriguez-Martin 2006 : 192).

Le second type de lésion ostéoarticulaire classiquement associé à la brucellose en paléopathologie est moins spécifique. Il s'agit de la sacro-iliite, également retrouvée sur des sujets anciens (Ortner, 2003 : 216-221 ; Aufderheide et Rodriguez-Martin, 2006 : 192-193 ; Darton et al., 2013). Une étude de Darton et al. (2013) a relevé chez un individu daté de l'époque médiévale une sacro-iliite sur l'os coxal gauche. Ce dernier présentait des ulcérations peu profondes de l'os sous-chondral et une hyperplasie réactive des trabécules osseuses, sans qu'il existe toutefois des signes de destructions ostéolytiques. Diagnostiquée comme "infectieuse", les auteurs ont attribué cette atteinte à la brucellose (d'une part, en raison de sa prévalence supposée dans la population d'origine du sujet et, d'autre part, en raison de l'aspect des lésions, qui semblent moins destructrices que celles des cas de tuberculose ou d'ostéomyélite pyogène). Par ailleurs, un cas, décrit comme lié à une brucellose par Ortner (2003 : 217-218), présente une sacro-iliite bilatérale particulièrement destructrice, avec de très larges géodes circonscrites observables à la fois sur les surfaces auriculaires des os coxaux et sur les surfaces articulaires du sacrum. Ainsi, les critères à employer pour le diagnostic d'une sacro-iliite brucellienne sont pour le moins peu assurés. Les cas de brucellose présentés dans la littérature paléopathologique n'évoquent que peu, voire pas, de lésions sur l'articulation sacro-iliaque des sujets présentant une spondylodiscite brucellienne. La prévalence de cette atteinte de l'articulation sacro-iliaque chez les sujets archéologiques semblerait donc bien plus faible que celle observée en clinique (Arcos-Lahuerta et al., 1996 ; Pourbargher et al., 2005). Toutefois, il apparaît que très peu de ces individus anciens que l'on suppose atteints de brucellose ont fait l'objet d'investigations par imagerie radiologique (tomodensitométrie) sur les os coxaux. Ce type d'examen est en effet presque

exclusivement consacré aux atteintes rachidiennes (Etxeberria, 1994 ; Capasso, 1999). Ceci peut peut-être expliquer l'étonnante absence de cas de sacro-iliites dans la plupart des études paléopathologiques sur la brucellose. Certes, elle est difficile à mettre en évidence lorsque les lésions ne sont pas destructrices. De plus, les sacro-iliites sont des lésions au diagnostic différentiel complexe car leur étiologie peut également relever d'un processus strictement inflammatoire, comme dans les cas de spondylarthropathies, et non forcément d'un phénomène infectieux (Resnick et Niwayama, 1981 : 1071-1072, 2143 ; Arcos-Lahuerta et al., 1996 ; Pourbargher et al., 2005).

L'observation d'atteintes impliquant d'autres localisations ostéo-articulaires dans les cas paléopathologiques de brucellose connus à ce jour est peu fréquente. Comme en clinique, toutefois, une infection brucellienne peut provoquer des lésions ostéomyélitiques des os long et/ou plats. Les os longs sont généralement moins atteints que les vertèbres et les os plats sont encore plus rarement impliqués (Ortner, 2003 : 218-221 ; Aufderheide et Rodriguez-Martin, 2006 : 192-193). Seule l'association de ce critère avec des signes plus typiques (spondylodiscite, sacro-iliite) de la brucellose pourra donc permettre de poser un diagnostic, du fait du caractère aspécifique de ce type de lésions (Ortner, 2003 : 199-203).

Par ailleurs Capasso (1999) a observé dans son corpus des atteintes ostéoformatrices situées sur la corticale de la surface interne des côtes thoraciques. Plus récemment, D'Anastasio et al. (2011) ont relevé des altérations costales, sous la forme d'appositions périostées qu'ils attribuent "probablement" à une pleurésie liée à la brucellose. Le dernier exemple connu d'atteintes costales consécutives à une infection par des *Brucella* se trouve dans la publication de Mutolo et al. (2012) : certains fragments de côtes présentent une expansion de l'os cortical et trabéculaire, un épaississement global et la présence de macroporosités sur la surface pariétale de la côte (à partir de l'angle costal), se poursuivant vers la portion antérieure. Sur les diaphyses fémorales et tibiales des mêmes individus étaient également observables des périostoses.

Méthodes d'imagerie et critères diagnostiques radiologiques de la brucellose

L'étude macroscopique a été associée à des analyses complémentaires par imagerie médicale. Nous avons en effet procédé à l'acquisition d'images tomodensitométriques obtenues par scanner dans le service de radiologie de la faculté de Médecine de l'Hôpital Nord de Marseille (AMU). Elles proviennent des segments vertébraux présentant des lésions évocatrices de brucellose, ainsi que des os coxaux des individus étudiés.

L'examen tomographique a été réalisé à l'aide d'un scanner de 64 coupes (*Siemens Somatom Sensation Cardiac 64* ; version du logiciel Syngo CT 2007S). Les paramètres utilisés étaient les suivants : 120 kV et 61 mA, matrice de 512 × 512 avec une épaisseur de coupe de 0,6 mm et un

champ de visualisation (DFOV) de $16,4 \times 16,4$ cm. Le post-traitement des images tomодensitométriques a été effectué sur le logiciel Avizo (version 7.1).

Dans la littérature, les lésions ostéoarticulaires vertébrales liées à la brucellose ont souvent été documentées par l'acquisition d'images tomодensitométriques (CT-scan) ou de radiographies. On distingue ainsi tout particulièrement un critère diagnostique radiologique, considéré comme pathognomonique de cette infection : le signe de Pedro-Pons, du nom du premier médecin à l'avoir décrit¹ (Pedro-Pons, 1929 ; Pedro-Pons et Farreras, 1944 ; Capasso, 1999 ; Mays, 2007 ; Rubio et al., 2017 ; Jones, 2019). Il s'agit d'une ostéosclérose sous-chondrale importante ("ostéocondensation péri-lésionnelle" ; Arcos-Lahuerta et al., 1996) accompagnant l'érosion antérieure du plateau vertébral, en cas de spondylite et d'épiphysite antérieure d'une ou de plusieurs vertèbres (Madkour et al., 1988 ; Pourbagher et al., 2005 ; Chakroun et Bouzouaia, 2007 ; Bozgeyik et al., 2008). La détection du syndrome de Pedro-Pons par imagerie médicale sur un sujet archéologique est ainsi un critère particulièrement révélateur d'une brucellose (Capasso, 1999 ; Curate, 2006 ; D'Anastasio et al., 2009 ; Rubio et al., 2017 ; Buikstra, 2019 : 421 ; Jones, 2019).

La sacro-iliite brucellienne est plus particulièrement observable par le biais de l'imagerie médicale. Elle se traduit par des marges articulaires floues et indistinctes, une érosion osseuse sous-chondrale des surfaces articulaires d'un ou des deux iliums et du sacrum, accompagnée d'une ostéosclérose péri-lésionnelle. Plus rarement, la tomодensitométrie peut révéler des lésions ostéodestructrices localisées sous la surface auriculaire des os coxaux, sous la forme d'une érosion osseuse ou de macro-géodes sous-chondrales liées à une ostéomyélite de l'os iliaque (Pourbagher et al., 2005). Les résultats radiographiques peuvent cependant être normaux lors des premiers stades de l'infection, puisque chez le sujet vivant les premiers stades de la sacro-iliite correspondent à un simple élargissement, ou au contraire un rétrécissement, de l'espace situé entre les surfaces articulaires (Ariza et al., 1985 ; Ariza et al., 1993 ; Young, 1995 ; Arcos-Lahuerta et al., 1996 ; Gevik et al., 2002).

Méthodes moléculaires

Des prélèvements dentaires et osseux ont pu être effectués sur le sujet T12 de La Closeraie. L'extraction des acides nucléiques a été réalisée à l'aide du kit NucleoSpin DNA[®] Trace de Macherey-Nagel. Des décontaminations par rayons UV ont été mises en œuvre tout au long des procédures de traitement des prélèvements et d'extraction de l'ADN. Des contrôles négatifs (H₂O) ont été mis en place lors de chaque amplification pour repérer toute contamination éventuelle. Enfin, l'échantillon natif a fait l'objet de deux dilutions, au 1/20^e et au 1/50^e, afin de limiter l'impact des inhibiteurs

souvent rencontrés dans les échantillons archéologiques au cours de nos analyses. De manière générale, toutes les étapes du protocole paléomicrobiologique ont ainsi respecté les critères d'authenticité établis pour l'étude d'échantillons anciens (Cooper et Poinar, 2000).

Au préalable, les échantillons, natif et dilués, ont fait l'objet d'une analyse ciblant la β -globine, gène responsable de l'expression des chaînes d'acides aminés qui constituent l'hémoglobine, situé sur le chromosome 11 humain. Ce gène est présent chez tous les êtres humains et sa détection dans nos extraits prouve notamment la bonne extraction et purification de l'ADN de l'individu étudié. Des PCR ont été réalisées sur un segment de ce gène (89 paires de bases, pb) afin de contrôler la qualité des extractions des acides nucléiques sur nos prélèvements.

Par la suite, deux systèmes de PCR spécifiques à la brucellose ont été employés. Le premier est issu de l'article de Sohrabi et al. (2014) et se fonde sur la recherche du gène "*Brucella* Cell Surface 31kDa Protein" ou "*Bcsp31*", spécifique du genre *Brucella*, qui code pour une protéine de la membrane externe d'un antigène de cette bactérie. L'amplification primaire s'effectue par un système de PCR temps-réel (technologie Fast, Applied Biosystems[™]). Une PCR secondaire ("nichée"), ciblant une plus courte séquence au sein de la primaire (141 pb), en théorie plus sensible, a également été effectuée. Le second système PCR s'intéresse à la séquence d'insertion IS711 (Halling et al., 1993), aussi nommée IS6501 (Ouahrani et al., 1993), qui est une zone très bien conservée dans l'ADN des bactéries du genre *Brucella*. La localisation de cette zone d'insertion sur le génome ainsi que son nombre exact de copies diffèrent en fonction des différentes espèces de *Brucella* (Bounaadja et al., 2009). Là encore, la PCR primaire (classique) a été suivie d'une PCR secondaire nichée (87 pb ; tableau 1).

Au vu des importantes similitudes entre des lésions ostéoarticulaires d'origine brucellienne et des atteintes d'étiologie tuberculeuse (Glasgow, 1976 ; Resnick et Niwayama, 1981 : 2143, 2162 ; Ariza et al., 1985), des marqueurs génétiques spécifiques de la tuberculose (Complexe *Mycobacterium tuberculosis*) ont également fait l'objet d'amplifications ciblées : le site d'insertion IS6110 (Fletcher et al., 2003) et le site d'insertion IS1081 (Taylor et al., 2005 ; tableau 1).

Les résultats ont ensuite été visualisés par dépôt des produits d'amplification sur gel d'agarose (3 %) et électrophorèse, afin d'identifier les éventuels échantillons positifs.

Résultats

Sujet SP10506, description des lésions

L'individu SP10506 de Saint-Sauveur d'Aniane est un sujet masculin, dont l'âge est estimé à 20-29 ans.

Les observations macroscopiques et radiographiques qui ont pu être faites sur le sujet SP10506 sont les suivantes. Les vertèbres T11, T12 ainsi que toutes les vertèbres lombaires présentent sur leurs plateaux supérieurs et/ou inférieurs des nodules de Schmorl plus ou moins marqués.

¹ Augustin Pedro Pons (1898-1971) était un médecin spécialiste de médecine interne, enseignant à la faculté de médecine de Barcelone.

Marqueurs ciblés	Amorces	Taille des amplicons	Références
Besp31	Primaire 5'-ATCGTTCTTGAAGCCTAC-3' (Sens) 5'-AAATACCGTTCGAGATGG-3' (Anti-sens) 5'-ATATCAAGGCTGAACACCTGAAGC-3' (Sonde)	166 pb	Sohrabi et al., 2014
	Secondaire 5'-GCCTACGGCCTCACGGAAGAC-3' (Sens) 5'-GATGGCCAGTTCGAGATTGC-3' (Anti-sens)	141 pb	
IS711 / IS6501	Primaire 5'-CGCTCGCGGGTGGATTGACGAC-3' (Sens) 5'-CTTGAAGCTGCGGACAGTACC-3' (Anti-sens)	113 pb	Halling et al., 1993 Ouahrani et al., 1993 Bounaadja et al., 2009
	Secondaire 5'-GACAGTACCATAATGGCCG-3' (Sens) 5'-GATTGACGACCAAGCTGCAT-3' (Anti-sens)	87 pb	
IS1081	Primaire 5'-CTGCTCTCGACGTTTCATCGCCG-3' (Sens) 5'-GGCACGGGTGTCGAAATCACG-3' (Anti-sens)	135 pb	Taylor et al., 2005
	Secondaire 5'-CTGCTCTCGACGTTTCATCGCCG-3' (Sens) 5'-TGGCGGTAGCCGTTGCGC-3' (Anti-sens)	113 pb	
IS6110	Primaire 5'-CTCGTCCAGCGCCGCTTCGG-3' (Sens) -CCTGCGAGCGTAGGCGTCGG-3' (Anti-sens)	123 pb	Fletcher et al., 2003
	Secondaire 5'-TTCGGACCACCAGCACCTAA-3' (Sens) 5'-TCGGTGACAAAGGCCACGTA-3' (Anti-sens)	92 pb	

Tableau 1. Marqueurs génétiques ciblés et systèmes d'amorces utilisés lors de l'étude paléomicrobiologique / *Targeted genetic markers and primer systems used in the palaeomicrobiological study*

Bien que le rachis lombaire présente de nombreuses dégradations taphonomiques, on note que la L3 présente une ostéolyse débutante du bord antéro-inférieur, avec quelques réactions périostées sur sa face antérieure. Toutefois, les dégradations taphonomiques du corps vertébral dans cette zone empêchent une bonne lecture des lésions pathologiques. La vertèbre L4 révèle une ostéolyse du bord antéro-supérieur, avec de légères modifications de la face antérieure via des appositions périostées. En vue latérale, l'angle antéro-supérieur de la vertèbre présente ainsi une forme oblique, sous l'aspect d'un méplat à la surface légèrement irrégulière créé par le processus ostéolytique. Aucun processus de cicatrisation macroscopique ni ostéophytes ne sont observés (figure 1). En revanche, une ostéosclérose péri-lésionnelle est observable en marge de la zone d'ostéolyse sur les images tomodensitométriques de la vertèbre. Cette atteinte de l'angle vertébral antérieur à la jonction disco-vertébrale est associée à un aspect granulomateux du plateau (figure 2). La cinquième vertèbre lombaire est très érodée par des atteintes taphonomiques et n'offre aucune visibilité pour la lecture des lésions pathologiques. À noter que les parties postérieures de ces vertèbres L3, L4 et L5 ne présentent aucune lésion.

Aucune atteinte n'est observable sur les côtes, le bassin ou le sacrum. L'analyse des images tomodensitométriques n'a pu mettre en évidence aucune atteinte sur les os coxaux ou le sacrum de cet individu. Un îlot d'appositions périostées unilamellaires fibreuses est à noter sur la face médiale du tibia gauche, au milieu de diaphyse. Le reste du squelette appendiculaire ne montre pas d'autres lésions.

Sujet T12, description des lésions

Nous avons évalué l'âge de l'individu T12 de La Close-raie, sujet adulte de sexe féminin, à 40-59 ans.

Les atteintes pathologiques de ce sujet se concentrent exclusivement sur le rachis. Celui-ci est incomplet, mais

le segment lombaire est présent et observable. Les vertèbres lombaires L1, L2 et L4 ne présentent ni ostéolyse ni atteintes de l'arc postérieur. On observe sur la face antérieure de la vertèbre L2 un remodelage débutant par le biais de réactions périostées. La L3 présente de fins ostéophytes horizontaux sur les bords supérieur et inférieur gauches du corps vertébral. La quatrième vertèbre lombaire montre une ostéolyse du rebord du plateau supérieur sur sa partie antérieure et latérale gauche, ainsi que des ostéophytes antérieurs et latéraux sur les bords supérieur et inférieur du corps. De petites réactions périostées spiculées et des porosités s'observent au niveau de la face antérieure du corps vertébral. En vue inférieure, le plateau vertébral montre la présence d'un réseau de porosités ainsi qu'une zone d'éburnation en partie centrale, indiquant un contact entre la L4 et la L5, et donc une réduction conséquente du disque intervertébral. Enfin, la L5 se caractérise par une ostéolyse du bord antéro-supérieur du plateau vertébral, avec la présence de porosités et néoformations osseuses spiculées, lesquelles s'observent jusque dans la partie postérieure du plateau vertébral supérieur, sur la zone d'impression de l'*annulus fibrosus*. De plus, la face antérieure de la vertèbre présente des modifications consécutives à des néoformations spiculées et un remodelage périosté. Une légère érosion du bord inférieur est également observable, mais semble davantage liée à des dégradations taphonomiques qu'à un véritable processus ostéolytique pathologique. L'arc postérieur est quant à lui épargné (figure 3). L'acquisition d'images tomodensitométriques de cette L5 a permis d'identifier une fine ligne sclérotique, adjacente à la zone de lyse. En coupe sagittale, cette ostéosclérose apparaît particulièrement dense sur le segment antéro-supérieur de la vertèbre, ainsi qu'au niveau des néoformations osseuses antérieures (figure 4).

Par ailleurs, ni l'approche macroscopique ni les méthodes d'imagerie n'ont révélé de lésions sur les côtes, les os coxaux, le sacrum ou le squelette appendiculaire.

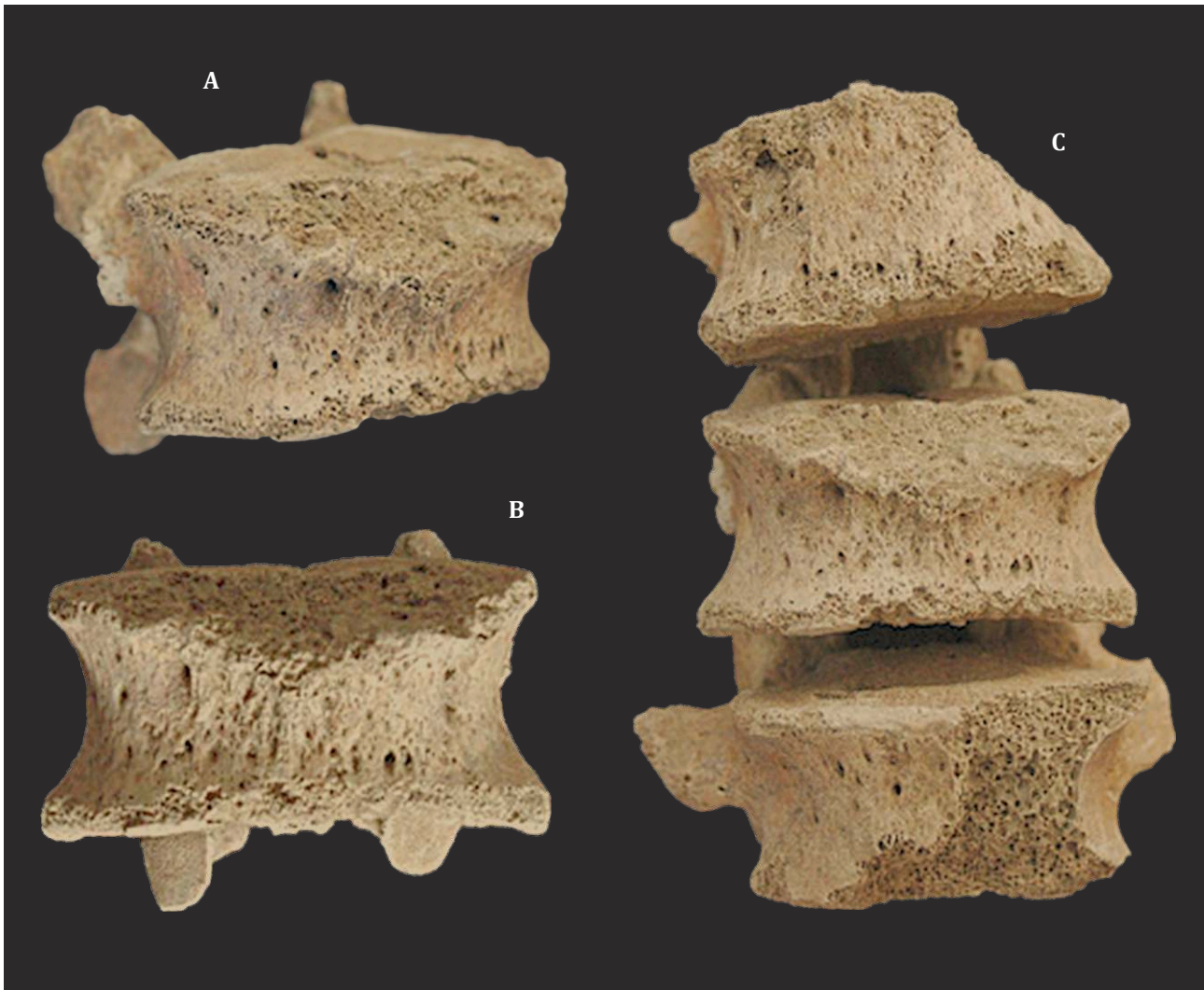


Figure 1. Lésions vertébrales du sujet SP10506 de Saint-Sauveur d'Aniane. A) L4, face antéro-latérale droite ; B) L4, face antérieure ; C) L3-L4-L5, faces antérieures / *Vertebral lesions of subject SP10506 from Saint-Sauveur d'Aniane. A) L4, right anterolateral view; B) L4, anterior view; C) L3-L4-L5, anterior view*

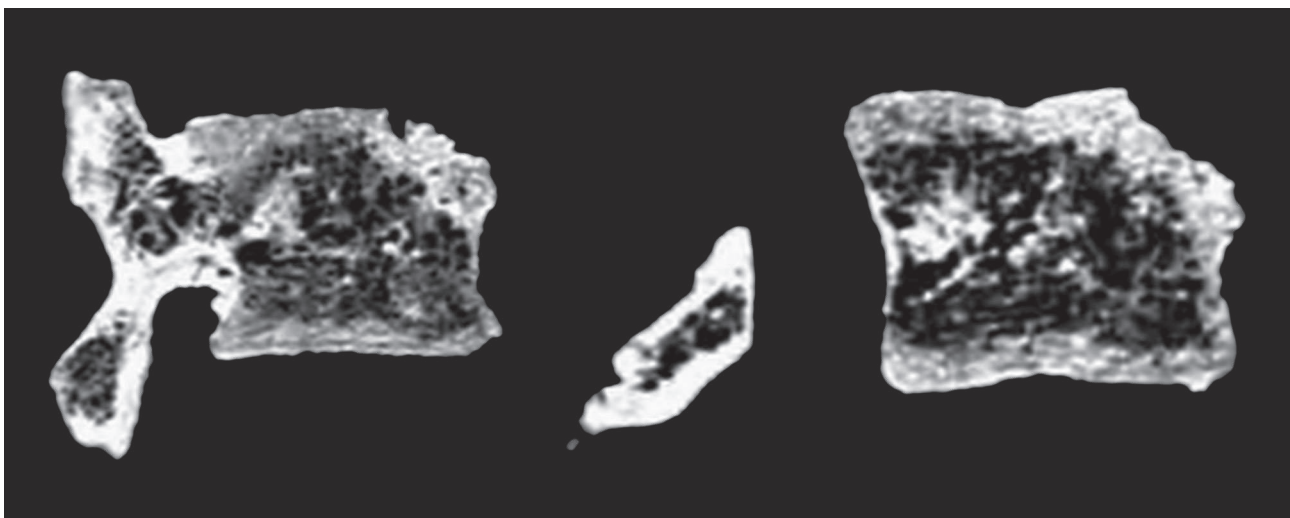


Figure 2. Images tomodensitométriques de la vertèbre L4 de SP10506 – coupes sagittales (M. Panuel, service de radiologie, Faculté de Médecine de l'Hôpital Nord, AMU) / *CT-scan of the L4 vertebra of SP10506 – sagittal sections (M. Panuel, radiology department, Hôpital Nord Faculty of Medicine, EMS)*

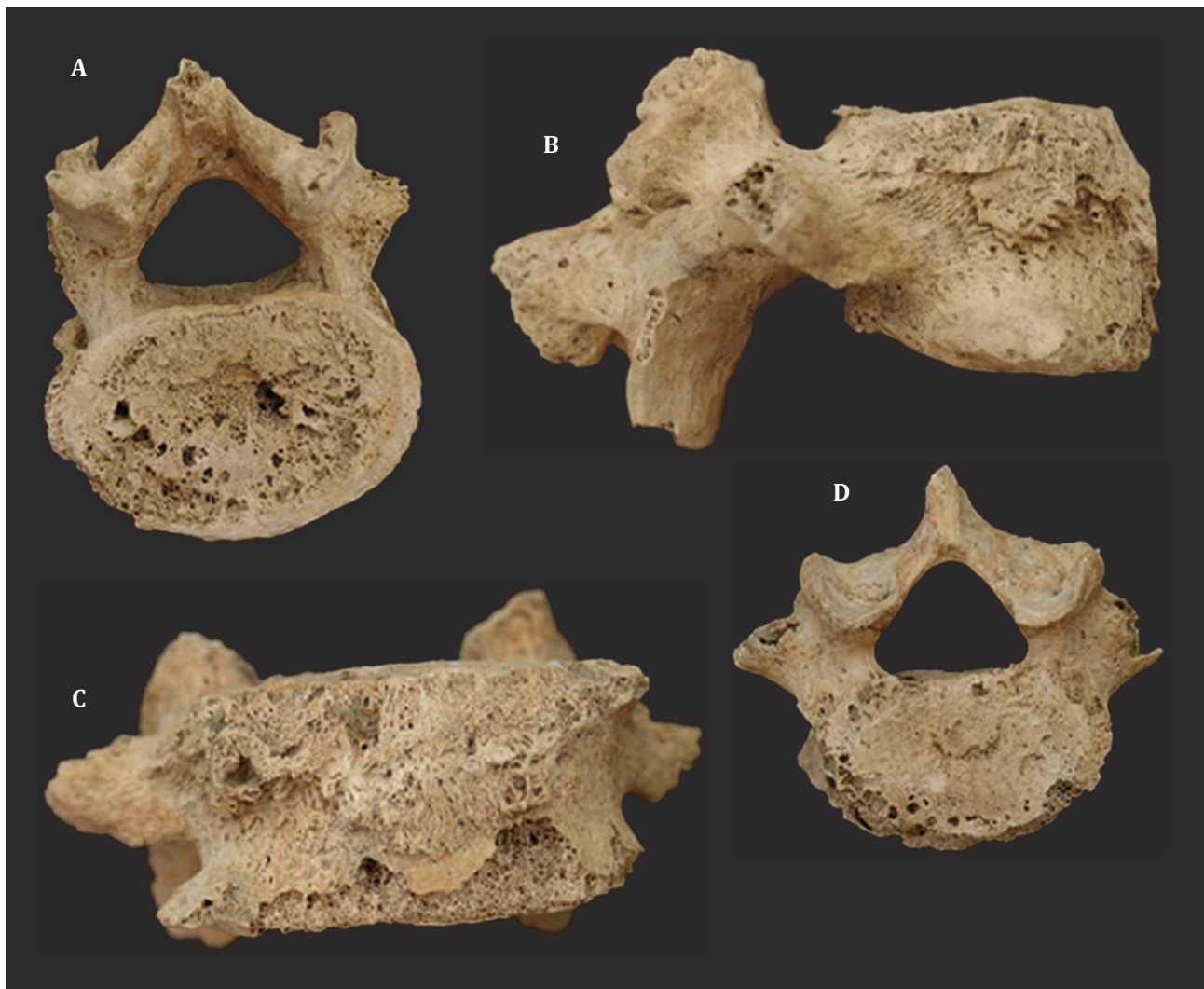


Figure 3. Lésions vertébrales du sujet T12 de La Closeraie, Aix-en-Provence. A) L4, face inférieure ; B) L5, face latérale droite ; C) L5, face antérieure ; D) L5, face supérieure / *Vertebral lesions of subject T12 from La Closeraie, Aix-en-Provence. A) L4, inferior view; B) L5, right lateral view; C) L5, anterior view; D) L5, superior view*

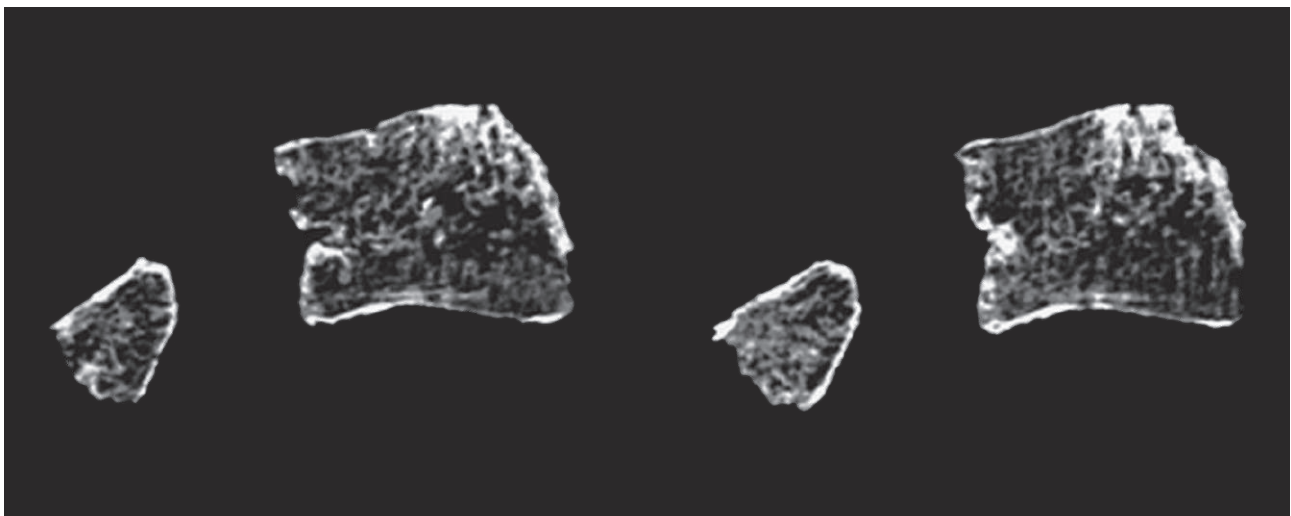


Figure 4. Images tomodensitométriques de la vertèbre L5 de l'individu T12 – coupes sagittales (M. Panuel, service de radiologie, Faculté de Médecine de l'Hôpital Nord, AMU) / *CT scans of the L5 vertebra of the T12 individual – sagittal sections (M. Panuel, radiology department, Hôpital Nord Faculty of Medicine, EMS)*

Sujet T12, résultats de l'approche paléomicrobiologique

Le cas de La Closeraie n'a pas pu faire l'objet d'une confirmation moléculaire. En effet, bien que les analyses paléomicrobiologiques menées sur la β -globine humaine (prélèvement osseux et dentaire) confirment le bon fonctionnement de nos protocoles d'extraction des acides nucléiques anciens, aucune de nos analyses par PCR n'a permis une amplification positive de segments du gène Bcsp31 ou de la zone d'insertion IS711 sur ce sujet T12. Les marqueurs spécifiques des bactéries du complexe *Mycobacterium tuberculosis* n'ont pas non plus été amplifiés chez cet individu.

Diagnostic différentiel

Les observations macroscopiques et radiographiques présentées nous ont conduits à envisager ou écarter des affections appartenant à divers groupes nosologiques au cours du diagnostic rétrospectif de ces deux cas, telles que des pathologies dégénératives, traumatiques, inflammatoires, néoplasiques, développementales ou infectieuses.

Les formes d'atteintes du rebord antérieur des vertèbres sont le plus fréquemment liées à des lésions d'origine dégénératives. Concernant le sujet SP10506, l'absence de lésions de type microporosités, éburnation, remodelage de la surface articulaire ou d'ostéophytose permet d'exclure une atteinte dégénérative (telle que la discarthrose). Concernant l'individu T12 de La Closeraie, l'origine dégénérative (discarthrose/ostéochondrose) est également à exclure, et ce malgré un début d'éburnation et de "pitting" sur la face inférieure de la L4. L'ostéolyse antérieure de la vertèbre L5, très focalisée, et l'absence d'ostéophytose marginale à développement horizontal ne sont pas des éléments en faveur d'une arthrose rachidienne (Ortner, 2003 : 549-550 ; Aufderheide et Rodriguez-Martin, 2006 : 96-97).

La lésion de forme oblique sur l'angle antéro-supérieur de la quatrième vertèbre lombaire, avec une surface légèrement irrégulière, pourrait plaider en faveur d'une hernie discale d'étiologie traumatique. Toutefois, l'ostéosclérose péri-lésionnelle visible sur le CT-scan de la lésion, ainsi que les réactions périostées adjacentes, certes réduites, sur la paroi antérieure du corps, excluent ce type d'atteinte pour les deux sujets considérés ici (Ariza et al., 1985 ; Aufderheide et Rodriguez-Martin, 2006 : 25, 96-97 ; Mays, 2007). Par ailleurs, nous pouvons également exclure d'autres types de fractures vertébrales comme les traumatismes par avulsion ou par tassement (Maat et Mastwijk, 2000) pour les individus SP10506 d'Aniane et T12 de La Closeraie.

De même, l'absence de production osseuse sur les corps vertébraux tels que les syndesmophytes, et de ce fait de phénomène d'ankylose et d'érosion d'éléments ostéoarticulaires postérieurs de la vertèbre, nous permet d'écarter l'éventualité pour les sujets T12 et SP10506 d'un processus inflammatoire tels ceux appartenant au groupe des spondylarthropathies ou des pseudarthroses vertébrales (Ariza et al., 1985 ; Ortner, 2003 : 570-580 ; Braun et Sieper, 2007).

La sarcoïdose est également à exclure. En effet, bien qu'elle puisse entraîner des *foci* lytiques multiples sur les corps vertébraux, et même une réaction sclérotique dans certains cas, l'observation d'importantes lésions lytiques sur les os des mains – dactylite sarcoïdosique ou syndrome de Perthes-Jüngling – et des pieds est un prérequis à ce diagnostic (Ortner, 2003 : 340-341 ; Buikstra, 2019 : 470-471), ce qui n'est le cas ni pour le sujet SP10506 ni pour l'individu T12.

Si l'on considère, dans les deux cas, l'absence de *foci* multiples, de cyphose angulaire et d'atteintes postérieures des vertèbres ou des côtes, ainsi que la faible intensité des destructions osseuses observées, il est également possible d'écarter les tumeurs malignes des os du champ des diagnostics à envisager (Resnick et Niwayama, 1981 : 2143 ; Aufderheide et Rodriguez-Martin, 2006 : 141). De plus, les scléroses observées sur le cas d'Aniane et celui de La Closeraie grâce à l'imagerie sont péri-lésionnelles et non pas étendues à l'ensemble du corps vertébral touché, comme c'est souvent le cas dans les néoplasies (Resnick et Niwayama, 1981 : 2143).

L'hypothèse d'une anomalie du développement, notamment une ostéochondrose vertébrale juvénile (type maladie de Scheuermann), n'a pas été retenue pour ces deux sujets. En effet, nous n'avons observé aucune gibbosité ou anomalie morphologique de plusieurs vertèbres contiguës (irrégularités et allongement antérieur des plateaux vertébraux) (Aufderheide et Rodriguez-Martin, 2006 : 87 ; Buikstra, 2019 : 502-503).

L'occurrence d'un anévrisme aortique (d'étiologie traumatique, congénitale, athéromateuse ou infectieuse chronique, comme on peut le voir dans la syphilis) peut conduire à des lésions vertébrales érosives extensives. Ces dernières se concentrent cependant davantage sur les faces antérieures et latérales gauches de plusieurs vertèbres thoraciques ou lombaires contiguës, l'aorte abdominale étant attachée le long du ligament vertébral antérieur, et non pas sur l'angle antéro-supérieur où siègent les lésions chez les deux individus étudiés (Ortner, 2003 : 356-357 ; Aufderheide et Rodriguez-Martin, 2006 : 78-79 ; Penard et al., 2006). Cette possibilité diagnostique peut donc ici être écartée pour SP10506 et l'individu T12.

Les atteintes de type granulomateux de la jonction disco-vertébrale présents chez les deux individus ici étudiés évoquent davantage un processus de type infectieux. Ainsi, nous avons retenu l'hypothèse d'une étiologie infectieuse, groupe nosologique parmi lequel plusieurs maladies sont à considérer.

Le diagnostic différentiel de ces spondylodiscites inclut notamment des ostéomyélites vertébrales hémotogènes (Ariza et al., 1985). En effet, ces dernières affectent les corps d'une ou plusieurs vertèbres, avec une prédilection marquée pour le segment lombaire (Mays, 2007). Les germes potentiellement responsables sont nombreux : staphylocoques, salmonelles, streptocoques, ou autres bacilles gram-négatif (*Escherichia coli*, *Pseudomonas*). Les atteintes ostéoarticulaires liées à des infections comme la fièvre

typhoïde ou la salmonellose ne sont toutefois pas particulièrement communes et représentent des complications rares (Resnick et Niwayama, 1981 ; Ortner, 2003 : 191-192 ; Aufderheide et Rodriguez-Martin, 2006 : 140). Sur le corps vertébral, la localisation préférentielle des atteintes est également la partie antéro-supérieure. Cette similitude dans les zones touchées par l'infection serait due au schéma anatomique typique de la circulation sanguine dans le corps vertébral en partie antérieure : l'épiphysite antéro-supérieure serait ainsi un type de lésion prédominant des infections vertébrales par voie hématogène quel que soit l'agent infectieux impliqué (Capasso, 1999). Les lésions ostéolytiques ne sont pas limitées à la zone située sous l'empreinte de l'*annulus fibrosus*, mais plutôt diffuses, affectant généralement la totalité de la moitié antérieure de la partie supérieure du corps vertébral. De plus, la sclérose observable par les techniques d'imagerie est de type "diffus" pour les cas d'infections à germes pyogènes (Resnick et Niwayama, 1981).

Les lésions sur les lames vertébrales et les côtes sont également caractéristiques, tandis que les disques sont habituellement épargnés. En effet, les éléments postérieurs des vertèbres sont souvent touchés par l'infection, les processus épineux et arcs neuraux présentant alors des lésions ostéolytiques accompagnées d'une prolifération osseuse périphérique (Ortner, 2003 : 191-192 ; Aufderheide et Rodriguez-Martin, 2006 : 140). Les petites articulations intervertébrales sont presque toujours affectées, et ce dès les premières phases de la maladie (Ariza et al., 1985 ; Canci et al., 2005 ; Aufderheide et Rodriguez-Martin, 2006 : 140), ce qui n'est pas le cas pour les deux individus présentés ici : tous les arcs postérieurs observables du rachis sont dépourvus d'atteintes, ce qui nous permet d'écarter pour ces deux cas la possibilité d'une ostéomyélite pyogène (Ortner, 2003 : 191-192 ; Aufderheide et Rodriguez-Martin, 2006 : 140). Ce critère, ainsi que l'absence de multiples *foci* lytiques et d'une extension des lésions à plusieurs vertèbres, permettent également d'écarter l'hypothèse d'une échinococcose ou d'une infection fongique (Ortner, 2003 : 218, 328-332) ; en effet, la dissémination par voie hématogène des mycoses peut causer l'érosion des corps vertébraux thoraciques et lombaires, avec possible collapsus et ankylose imitant une tuberculose osseuse (Aufderheide et Rodriguez-Martin, 2006 : 140).

D'autre part, pour SP10506 comme pour le sujet T12, nous avons considéré puis écarté l'hypothèse d'une spondylodiscite tuberculeuse, en raison du caractère peu destructif, très focalisé et non diffus de l'ostéolyse (nettement antéro-supérieure), accompagnée d'un processus de cicatrisation (sclérose) et en l'absence d'un collapsus vertébral ou d'un abcès paravertébral (Ortner, 2003 : 230-235 ; Aufderheide et Rodriguez-Martin, 2006 : 134-137, 140-141).

En l'occurrence, concernant le sujet SP10506 d'Aniane, le caractère très circonscrit (angle antéro-supérieur exclusivement) de cette ostéolyse vertébrale, ainsi que l'ostéoclérose péri-lésionnelle clairement observable sur le CT-scan de la vertèbre L4, signe d'une cicatrisation de la lésion, sont autant d'éléments synonymes de la présence du signe

de Pedro-Pons, caractéristique de la brucellose et incompatible avec une tuberculose (Ariza et al., 1985 ; Aufderheide et Rodriguez-Martin, 2006 : 140, 192-193). De plus, le début de remodelage de la partie antérieure du corps, ainsi que l'absence de cyphose angulaire, d'abcès périphérique ou d'atteintes vertébrales postérieures, renforcent l'hypothèse d'une infection due à un agent pathogène du genre *Brucella* (Ortner, 2003 : 215-216 ; Buikstra, 2019 : 421).

Les constatations sont très similaires pour le cas de l'individu T12 : en présence de l'ostéolyse focalisée sur le bord antéro-supérieur de L5 (et débutante sur L4), d'une cicatrisation marquée par de petits ostéophytes marginaux, d'une ostéocondensation péri-lésionnelle visible sur CT-scan et d'un remodelage antérieur via des réactions périostées spiculées, sans signe d'abcès para-vertébral ni d'atteintes des arcs postérieurs, nous avons conclu qu'il pourrait certainement s'agir là aussi d'une spondylodiscite brucellienne (Ariza et al., 1985 ; Ortner, 2003 : 215-216 ; Aufderheide et Rodriguez-Martin, 2006 : 140, 192-193 ; Buikstra, 2019 : 421).

Ainsi, le diagnostic de plus forte probabilité établi pour ces sujets SP10506 de Saint-Sauveur d'Aniane et T12 de La Closeraie est celui d'une brucellose.

Discussion

En dépit du manque de spécificité des signes ostéo-pathologiques enregistrés, la combinaison de nos observations macroscopiques et tomodynamométriques nous a conduit à envisager le diagnostic d'une brucellose pour ces deux cas anciens. Ces individus de Saint-Sauveur et de La Closeraie sont donc des exemples inédits d'individus atteints de cette infection en Languedoc médiéval et en Provence moderne.

Les lésions macroscopiques observées évoquent d'autres exemples : ceux des sujets basques publiés par F. Etxeberria (1994) ; des individus d'Herculanum publiés par L. Capasso (1999) ; des deux individus du monastère d'Alcácer do Sal présentés par F. Curate (2006) ; ou du sujet identifié par S. Kacki (2012) à Marck (Pas-de-Calais). De plus, l'ostéoclérose observée dans notre étude autour des lésions ostéolytiques lors de l'étude en CT-scan correspond également à ce que l'on retrouve dans la littérature, tant paléopathologique (Curate, 2006) que radiologique (Ariza et al., 1985), à savoir le signe de Pedro-Pons.

On peut toutefois noter quelques particularités concernant le cas de La Closeraie et de l'abbaye Saint-Sauveur par rapport à certains de ces exemples récurrents de la littérature : (i) d'une part, l'absence d'ostéophytes réactionnels liés à la cicatrisation des lésions (voir Capasso, 1999) chez le sujet SP10506 ; (ii) d'autre part, le caractère assez réduit du remodelage de la partie antérieure de L4 de SP10506 et de L5 de l'individu T12, synonyme d'atteinte du ligament longitudinal antérieur de la vertèbre – contrairement à ce qui est observé par Curate (2006). Ces deux éléments suggèrent plutôt un stade débutant de l'infection brucellienne, concernant les atteintes ostéo-articulaires présentées ici (D'Anastasio et al., 2011).

Ces deux cas viennent compléter le corpus français, qui comporte peu d'exemples paléopathologiques en la matière. La plupart sont issus de publications anciennes, dans lesquelles l'usage des différents outils diagnostics, notamment radiologiques, est limité. Il ne fait néanmoins aucun doute que de très nombreux cas, encore non identifiés, existent pour ces aires chronogéographiques. En effet, selon les données cliniques concernant la prévalence actuelle de la brucellose dans les pays en voie de développement (Maurin et Brion, 2009 ; D'Anastasio et al., 2011), il n'est guère difficile d'envisager cette maladie comme une zoonose à prévalence non négligeable dans la plupart des populations pré-jennériennes, en particulier rurales (Kacki, 2012).

De ce fait, la brucellose apparaît bien comme une maladie infectieuse endémique en Méditerranée à l'époque antique (Capasso, 1999). En l'absence de mesures prophylactiques pour empêcher la propagation avant le XX^e siècle, on peut penser qu'elle l'était tout autant à l'époque médiévale : une étude macroscopique et moléculaire sur des restes humains de l'ancienne ville de Butrint, en Albanie, datés entre 1020 et 1260, a notamment permis de mettre en lumière la présence de la brucellose en Méditerranée centrale (Mutolo et al., 2012).

La "fièvre de Malte" était également très présente dans la péninsule Ibérique, et ce depuis de nombreux siècles : F. Etxeberria a rapporté l'existence de restes humains de l'époque chalcolithique présentant des signes de brucellose (érosion du bord vertébral antérieur et sclérose péri-lésionnelle chez un homme adulte ; Etxeberria, 1994). Dans la même publication, l'auteur recense aussi deux cas basques de brucellose datés de la fin du XV^e siècle, provenant des nécropoles de Los Castros de Lastra et de Santa Eulalia (Alava, Espagne ; Etxeberria, 1994). Un site de l'âge du Bronze, Fuente Amarga à Galera (province de Grenade), a également révélé un individu présentant une épiphysite vertébrale caractéristique de la brucellose, selon les auteurs qui l'ont rapportée (Rubio et al., 2017). Enfin, au Portugal, des cas d'atteintes vertébrales typiquement brucelliennes ont aussi été recensés : dans un ossuaire du couvent de Nossa Senhora de Aracoelli, un monastère Clariste situé à Alcácer do Sal (XVI^e-XIX^e siècles ; Curate, 2006), ainsi que dans une nécropole chrétienne (Algarve) située à Cacula Velha (XIII^e-XVI^e siècles ; Curate, 2004).

L'Italie est elle aussi bien connue pour les cas anciens de brucellose qui y ont été exhumés : à Herculaneum, L. Capasso (1999) a décrit des lésions vertébrales observées chez 16 sujets (≈17,4 % des adultes), et plus fréquemment chez les hommes (12) que chez les femmes (4). Par ailleurs, des restes de fromage calcinés retrouvés à Pompéi et Herculaneum ont été associés à la transmission de la brucellose à l'époque impériale romaine (Capasso, 2002). En effet, le fromage carbonisé retrouvé à Herculaneum a fait l'objet d'analyses de microscopie électronique à balayage qui ont révélé la présence de deux types de bactéries bien distincts, dont un coccobacille qui, en termes de morphologie comme de dimensions, peut être assimilé à une bactérie du genre *Brucella* ou bien à un streptocoque.

Somme toute, si ces exemples méditerranéens de méliotococcies ostéoarchéologiques illustrent l'importante diffusion de la brucellose dans cet espace géographique au cours des siècles passés, ils demeurent néanmoins peu nombreux.

La complexité du diagnostic différentiel des lésions liées à cette infection explique peut-être le faible nombre de cas de brucellose publiés à ce jour et le manque d'intérêt qu'elle semble susciter chez les paléopathologistes (Ortner, 2003 : 217 ; Buikstra, 2019 : 421). On note que le premier cas publié en la matière en France provient de la grotte sépulcrale de Feigneux (Oise), sous la plume de E. Patte, en 1976. Il n'y reconnu pas toutefois un cas d'infection brucellienne : ce fut Etxeberria, en 1994, qui attribua aux lésions osseuses mentionnées une étiologie infectieuse, et évoqua plus particulièrement l'hypothèse d'une brucellose (Etxeberria, 1994). À l'inverse, Etxeberria écarta ce diagnostic pour les cas publiés par Soulié (1982) – Raucourt (Meurthe et Moselle) – et Mafart (1983) – La Gayolle (Var). Ainsi, ces exemples illustrent davantage le caractère incertain de ces premiers diagnostics de brucellose.

Approches macroscopiques et radiologiques

Du fait de la faible spécificité des signes d'une atteinte ostéoarticulaire liée à la brucellose, exception faite du signe de Pedro-Pons, le diagnostic différentiel des lésions brucelliennes peut en effet se révéler une véritable gageure, notamment en ce qui concerne les atteintes rachidiennes (annexe 1).

Malgré l'avancée des recherches cliniques sur la question, les mécanismes impliqués dans les lésions osseuses liées à la brucellose demeurent en effet encore largement mal compris. Les lésions osseuses observables peuvent être la conséquence d'une action directe de la bactérie ou bien d'un processus immunopathologique, l'immunité du sujet provoquant une inflammation réactionnelle au sein de l'os. Les bactéries du genre *Brucella* ne sécrétant pas de toxine ou d'enzyme lytique, il est peu probable que cette lyse soit le résultat d'une action directe de l'agent pathogène, ce qui désignerait la réponse immunitaire innée comme la principale cause de la pathologie ostéo-articulaire brucellienne (Giambartolomei et al., 2017).

L'effet "réparateur" qui intervient sur les vertèbres lésées, c'est-à-dire l'ostéosclérose observable autour des lésions érosives, synonyme d'une cicatrisation en cours, est mieux connu. Il est principalement dû à une réaction endostéale, avec un épaississement du réseau trabéculaire, produit par une augmentation à la fois du volume et du nombre de trabécules. Cela se traduit par une diminution des espaces alloués à la moelle osseuse (D'Anastasio et al., 2011), ce qui explique la formation du signe de Pedro-Pons.

En raison du caractère pathognomonique de ce signe, observable sur les images tomodynamiques, et puisqu'il n'existe pas d'autres critères macroscopiques permettant de diagnostiquer de façon certaine une brucellose sur des restes anciens, l'imagerie médicale représente donc une étape obligatoire dans l'établissement du diagnostic final

de brucellose. Il convient donc d'utiliser cet outil de façon systématique pour la détection de nouveaux cas et pour le diagnostic différentiel des lésions.

Brucellose et approches paléomicrobiologiques

Malgré l'utilisation de protocoles pourtant similaires à ceux déployés dans d'autres études moléculaires sur des cas anciens de brucellose (Mutolo et al., 2012 ; Kafil et al., 2014), nous n'avons pu détecter la présence de l'agent pathogène responsable de la brucellose dans l'échantillon osseux de l'individu T12 de La Closeraie. De même, la recherche de la bactérie responsable de la tuberculose, *Mycobacterium tuberculosis*, s'est avérée infructueuse. L'absence d'amplification positive d'une bactérie *Brucella* pour ce sujet peut trouver son origine dans plusieurs phénomènes.

Bien qu'il soit d'une nature moins fragile que certains génomes viraux, l'ADN bactérien ancien (et donc celui des *Brucella*) demeure tout de même sujet à des dégradations physico-chimiques d'origines variées, en lien avec la diagenèse et la taphonomie de la tombe et de l'individu qu'elle comprend. Il s'agit là d'un problème récurrent en paléomicrobiologie, qui explique dans bien des études la fragmentation de l'ADN ancien, qu'il soit endogène ou microbien, et les difficultés liées à son amplification (Drancourt et Raoult, 2005 ; Bedarida, 2014 : 51-57 ; Whatmore, 2014). Les résultats négatifs qui découlent de notre étude du sujet T12 de La Closeraie pourraient ainsi s'expliquer par une dégradation importante de l'ADN de *Brucella* sp., si l'individu a été effectivement atteint de brucellose.

Se pose également la question de la charge bactérienne présente dans l'organisme du vivant des sujets étudiés, ainsi que de la conservation de cette charge dans les années voire les décennies qui ont suivi l'infection (voire après la guérison du sujet). Si l'on en croit une étude clinique menée en 2008 sur des échantillons sanguins de patients traités pour la brucellose, le pathogène demeure détectable par PCR quantitative jusqu'à deux ans après la guérison (Vrioni et al., 2008). On peut ainsi supposer que la charge bactérienne chez un sujet archéologique, n'ayant pas reçu de traitement spécifique contre la brucellose et présentant des atteintes osseuses liées à une brucellose chronique, demeure relativement importante et détectable plusieurs années après son infection, voire après sa mort. La littérature clinique et microbiologique est cependant peu prolifique à ce sujet et davantage d'études seraient nécessaires pour mieux appréhender cette problématique propre aux recherches moléculaires sur les infections.

Cette absence de données paléomicrobiologiques positives démontre toute l'importance de l'approche paléopathologique (macroscopique et radiologique) pour l'identification de cette pathologie en contexte archéologique, notamment lorsque les recherches moléculaires se heurtent à des biais inhérents aux recherches paléomicrobiologiques telles que la conservation moléculaire et la charge infectieuse des individus analysés (Drancourt et Raoult, 2005 ; Dabney et al., 2013 ; Stoneking 2017 : 229-235).

Conclusion

L'absence presque totale de la brucellose dans la littérature paléopathologique, notamment lorsqu'on la compare à la tuberculose, découle grandement de son statut de pathologie "oubliée" dans les diagnostics différentiels des lésions infectieuses. Il serait donc nécessaire de revoir les lésions paléopathologiques de certaines collections ostéo-archéologiques anciennes et les différents cas infectieux qui pourraient s'en dégager, qu'ils soient non déterminés ou avec des diagnostics incertains, à la lumière de ce que l'on sait aujourd'hui de la brucellose. Des données cliniques nouvelles sur cette pathologie et des outils méthodologiques de pointe développés au cours des dernières décennies (imagerie médicale computerisée, paléomicrobiologie) sont en effet désormais à notre disposition pour réinvestir ce champ de recherche de la paléopathologie infectieuse. La réintégration de cette pathologie dans les diagnostics différentiels des lésions infectieuses complexes ainsi que de nouvelles investigations spécialisées nous semblent primordiales afin de réévaluer la répartition de la brucellose dans le passé. Cette "réhabilitation paléopathologique" de la brucellose via la révision des diagnostics macroscopiques, anciens ou récents, permettra d'améliorer notre connaissance de cette maladie et de sa prévalence dans les populations anciennes. Sa paléoépidémiologie spécifique ne pourra qu'en être grandement améliorée.

Remerciements

Les auteurs remercient l'ensemble de la Direction Archéologie de la ville d'Aix-en-Provence pour la mise à disposition des données de terrain et du matériel archéologique du site de La Closeraie.

Références

- Arcos-Lahuerta B, Ramuz M, Combe B (1996) Manifestations ostéoarticulaires de la brucellose. EMC-Appareil locomoteur, 14-182-A-10
- Ariza J, Guidol F, Valverde J et al (1985) Brucellar spondylitis: a detailed analysis based on current findings. *Reviews of Infectious Diseases* 7:656-664 [<https://doi.org/10.1093/clinids/7.5.656>]
- Ariza J, Pujol M, Valverde J et al (1993) Brucellar sacroiliitis: findings in 63 Episodes and Current Relevance. *Clinical Infectious Diseases* 16:761-765 [<https://doi.org/10.1093/clind/16.6.761>]
- Aufderheide AC, Rodriguez-Martin C (2006) *The Cambridge Encyclopedia of Human Paleopathology*. Cambridge University Press, Cambridge, 3rd Printing, 478 p
- Bedarida S (2014) Histoire naturelle et diversité génétique des virus de la famille anelloviridae : étude de prélèvements biologiques contemporains et anciens. Thèse de doctorat, Aix-Marseille Université, 213 p
- Bounaadja L, Albert D, Chénais B et al (2009) Real-time PCR for identification of *Brucella* spp: a comparative study of IS711, bcspp31 and per target genes. *Veterinary Microbiology* 137: 156-164 [<https://doi.org/10.1016/j.vetmic.2008.12.023>]

- Bozgeyik Z, Ozdemir H, Demirdag K et al (2008) Clinical and MRI findings of brucellar spondylodiscitis. *European Journal of Radiology* 67:153-158 [https://doi.org/10.1016/j.ejrad.2007.07.002]
- Braun J, Sieper J (2007) Ankylosing spondylitis. *The Lancet* 369:1379-1390 [https://doi.org/10.1016/S0140-6736(07)60635-7]
- Brook S, Suchey JM (1990) Skeletal age determination based on the os pubis: a comparison of the Acsádi-Nemeskéri and Suchey-Brooks methods. *Human Evolution* 5(3):227-238 [https://doi.org/10.1007/BF02437238]
- Brothwell D (1965) The paleopathology of the E.B.M.B. and Middle Bronze Age remains from Jericho (1957-1958 Excavations). In: Kenyon KM (ed) *Excavations at Jericho*. British School of Archeology in Jerusalem, London, pp 685-693
- Bruzek J (2002) A method for visual determination of sex, using the human hip bone. *American Journal of Physical Anthropology* 117(2):157-168 [https://doi.org/10.1002/ajpa.10012]
- Buikstra JE (ed) (2019) *Ortner's Identification of Pathological Conditions in Human Skeletal Remains*, 3rd Edition. Academic Press Inc, Oxford, 858 p
- Canci A, Nencioni L, Minozzi S et al (2005) A case of healing spinal infection from classical Rome. *International Journal of Osteoarchaeology* 15:77-83 [https://doi.org/10.1002/oa.734]
- Capasso L (1999) Brucellosis at Herculaneum (79 AD). *International Journal of Osteoarchaeology* 9:277-288 [https://doi.org/10.1002/(SICI)1099-1212(199909/10)]
- Capasso L (2002) Bacteria in two-millennia-old cheese, and related epizoonoses in Roman populations. *Journal of Infection* 45(2):122-127 [https://doi.org/10.1053/jinf.2002.0996]
- Chakroun M, Bouzouaia N (2007) Brucellosis: a topical zoonosis. *Revue Tunisienne d'Infectiologie* 1(2):1-10
- Claude S, Rigeade C (2014) Le monde des morts : le cimetière de La Closeraie. In: Nin N (ed) *Aix en archéologie : 25 ans de découvertes*. Snoeck, Aix-en-Provence, pp 460-462
- Cooper A, Poinar HN (2000) Ancient DNA: do it right or not at all. *Science* 289(5482):1139
- Curate F (2004) A brucelose em paleopatologia: um estudo de caso proveniente da necrópole Cristã de Cabela Velha. *Antropologia Portuguesa* 20:209-235
- Curate F (2006) Two possible cases of brucellosis from a Clarist monastery in Alacer do Sal, southern Portugal. *International Journal of Osteoarchaeology* 16:453-458 [https://doi.org/10.1002/oa.843]
- Cutler SJ, Whatmore AM, Commander NJ (2005) Brucellosis – new aspects of an old disease. *Journal of Applied Microbiology* 98:1270-1281 [https://doi.org/10.1111/j.1365-2672.2005.02622.x]
- D'Anastasio R, Zipfel B, Moggi-Cecchi J et al (2009) Possible brucellosis in an early hominin skeleton from Sterkfontein, South Africa. *PLoS ONE* 4:e6439 [https://doi.org/10.1371/journal.pone.0006439]
- D'Anastasio R, Staniscia T, Milia ML et al (2011) Origin, evolution and paleoepidemiology of brucellosis. *Epidemiology and Infection* 139:149-156 [https://doi.org/10.1017/S095026881000097X]
- Dabney J, Meyer M, Pääbo S (2013) Ancient DNA damage. *Cold Spring Harbor Perspectives in biology* 5(7):a012567 [https://doi.org/10.1101/cshperspect.a012567]
- Darton Y, Richard I, Truc MC (2013) Osteomyelitis variolosa: A probable mediaeval case combined with unilateral sacroiliitis. *International Journal of Paleopathology* 3:288-293 [https://doi.org/10.1016/j.ijpp.2013.05.008]
- Drancourt M, Raoult D (2005) Palaeomicrobiology: current issues and perspectives. *Nature Reviews Microbiology* 3:23-35 [https://doi.org/10.1038/nrmicro1063]
- Etxeberria F (1994) Vertebral epiphysitis: early signs of brucellar disease. *Journal of Paleopathology* 6:41-49
- Fletcher HA, Donoghue HD, Taylor GM et al (2003) Molecular analysis of Mycobacterium tuberculosis DNA from a family of 18th century Hungarians. *Microbiology-Sgm* 149:143-151 [https://doi.org/10.1099/mic.0.25961-0]
- Geyik MF, Gür A, Nas K et al (2002) Musculoskeletal involvement of brucellosis in different age groups: a study of 195 cases. *Swiss Medical Weekly* 132:98-105
- Giambartolomei GH, Arriola Benitez PC, Delpino M (2017). Brucella and osteoarticular cell activation: partners in crime. *Frontiers in Microbiology* 8:256 [https://doi.org/10.3389/fmicb.2017.00256]
- Glasgow M (1976) Brucellosis of the spine. *British Journal of Surgery* 63:283-288 [https://doi.org/10.1002/bjs.1800630408]
- Guihot A, Bricaire F, Bossi P (2006) Brucellose. *EMC-Traité de Médecine Akos*, 4-1140 [https://doi.org/10.1016/S1634-6939(06)45394-1]
- Halling SM, Tatum FM, Bricker BJ (1993) Sequence and characterization of an insertion sequence, IS711, from *Brucella ovis*. *Gene* 133(1):123-127 [https://doi.org/10.1016/0378-1119(93)90236-V]
- Janbon F (2000) Brucellose. *EMC-Maladies Infectieuses*, 8-038-A-10
- Jones C (2019) Brucellosis in an adult female from Fate Bell Rock Shelter, Lower Pecos, Texas (4000-1300 BP). *International Journal of Paleopathology* 24:252-264 [https://doi.org/10.1016/j.ijpp.2019.01.005]
- Kacki S (2012) Les zoonoses en archéologie. L'interaction homme-animal et la santé des populations anciennes. *Archéopages* 35:68-75 [https://doi.org/10.4000/archeopages.308]
- Kafil HS, Baha Hosseini S, Sohrabi M et al (2014) Brucellosis: presence of zoonosis infection 3500 years ago in North of Iran. *Asian Pacific Journal of Tropical Disease* 4:S684-S686 [https://doi.org/10.1016/S2222-1808(14)60707-6]
- Kay GL, Sergeant MJ, Giuffra V et al (2014) Recovery of a medieval *Brucella melitensis* genome using shotgun metagenomics. *mBio* 5(4):e01337-14 [https://doi.org/10.1128/mBio.01337-14]
- Lifeso RM, Harder E, McCorkell SJ (1985) Spinal brucellosis. *The Journal of Bone and Joint Surgery* 67B:345-351 [https://doi.org/10.1302/0301-620X.67B3.3997939]
- Lovejoy CO, Meindl RS, Pryzbeck TR et al (1985) Chronological metamorphosis of the auricular surface of the ilium: a new method for the determination of adult skeletal age at death. *American Journal of Physical Anthropology* 68(1):15-28 [https://doi.org/10.1002/ajpa.1330680103]
- Maat GJR, Mastwijk RW (2000) Avulsion injuries of vertebral endplates. *International Journal of Osteoarchaeology* 10:142-152 [https://doi.org/10.1002/(SICI)1099-1212(200003/04)]

- Madkour MM, Sharif HS, Abed MY et al (1988) Osteoarticular brucellosis: results of bone scintigraphy in 140 patients. *American Journal of Roentgenology* 150:1101-1105 [https://doi.org/10.1007/978-3-642-59533-2_8]
- Mafart BY (1983) Pathologie osseuse au Moyen Âge en Provence. *Paléocéologie de l'homme fossile* 5, Éditions du CNRS, Paris, 268 p
- Maurin M, Brion J-P (2009) Brucellose. *EMC-Maladies infectieuses*, 8-038-A-10 [[https://doi.org/10.1016/S1166-8598\(09\)50085-3](https://doi.org/10.1016/S1166-8598(09)50085-3)]
- Mays S, Taylor GM, Legge AJ et al (2001) Paleopathological and biomolecular study of tuberculosis in a medieval skeletal collection from England. *American Journal of Physical Anthropology* 114(4):298-311 [<https://doi.org/10.1002/ajpa.1042>]
- Mays SA (2007) Lysis at the anterior vertebral body margin: evidence for brucellar spondylitis. *International Journal of Osteoarchaeology* 17:107-118 [<https://doi.org/10.1002/oa.903>]
- Mohan V, Gupta RP, Marklund T et al (1990) Spinal brucellosis. *International Orthopaedics* 14:63-66 [<https://doi.org/10.1007/BF00183367>]
- Murail P, Bruzek J, Houët F et al (2005) DSP : un outil de diagnose sexuelle probabiliste à partir des données métriques de l'os coxal. *Bulletins et Mémoires de la Société d'Anthropologie de Paris* 17:167-176
- Mutolo MJ, Jenny LL, Buszek AR et al (2012) Osteological and molecular identification of brucellosis in ancient Butrint, Albania. *American Journal of Physical Anthropology* 47(2): 254-263 [<https://doi.org/10.1002/ajpa.21643>]
- Ortner JD (2003) Identification of pathological conditions in human skeleton remains, Academic Press, San Diego, California, 645 p
- Ouahrani S, Michaux S, Sri Widada J et al (1993) Identification and sequence analysis of IS6501, an insertion sequence in *Brucella* spp: relationship between genomic structure and the number of IS6501 copies. *Journal of General Microbiology* 139: 3265-3273
- Pedro-Pons A (1929) La espondilitis melitococica. *Annals de Medicina* 23:227-236
- Pedro-Pons A, Ferreras VP (1944) La brucelosis humana. *Salvat Ed SA, Barcelona*, 251 p
- Penard J, Picquet J, Jousset Y et al (2006) Érosion vertébrale par rupture chronique d'un anévrisme de l'aorte abdominale sous-rénale. *Journal des Maladies Vasculaires* 31(3):143-145 [[https://doi.org/10.1016/s0398-0499\(06\)76533-7](https://doi.org/10.1016/s0398-0499(06)76533-7)]
- Pourbagher A, Pourbagher MA, Savas L et al (2005) Epidemiologic, clinical, and imaging findings in brucellosis patients with osteoarticular involvement. *American Journal of Roentgenology* 187:873-880 [<https://doi.org/10.2214/AJR.05.1088>]
- Rajapakse CNA, Karim al-Aska A, Al-Orainey I et al (1987) Spinal brucellosis. *Rheumatology* 26:28-31 [<https://doi.org/10.1093/rheumatology/26.1.28>]
- Rajapakse C (1995) Bacterial infection: osteoarticular brucellosis. *Baillière's Clinical Rheumatology* 9:161-177 [[https://doi.org/10.1016/S0950-3579\(05\)80153-0](https://doi.org/10.1016/S0950-3579(05)80153-0)]
- Resnick DL, Niwayama G (ed) (1981) Diagnosis of bone and joint disorders, 1st Edition. Saunders, Philadelphia, 3277 p
- Rubio Á, Jiménez-Brobeil SA, Sánchez-Barba LP et al (2017) Posibles casos de tuberculosis y brucelosis en poblados argáricos de Galera (Granada). *Trabajos De Prehistoria* 74(1):168-180 [<https://doi.org/10.3989/tp.2017.12189>]
- Schmitt A (2005) Une nouvelle méthode pour estimer l'âge au décès des adultes à partir de la surface sacro-pelvienne iliaque. *Bulletins et Mémoires de la Société d'Anthropologie de Paris* 17(1-2):89-101
- Schmitt A (2008) Une nouvelle méthode pour estimer l'âge des individus décédés avant et après 40 ans. *Journal de Médecine Légale Droit Médical* 51(1):17-24
- Schneider L, Olivier D, Ardagna Y (2013) Aniane : Abbaye. *Bilan Scientifique Régional Languedoc-Roussillon* 2013, pp 109-114
- Schneider L (2016) Une fondation multiple, un monastère pluriel. Les contextes topographiques de la genèse du monastère d'Aniane d'après l'archéologie et la Vie de saint Benoît (fin VIII^e-IX^e s.). In: Bully S, Sapin C (ed) *L'origine des sites monastiques : confrontations entre la terminologie des sources textuelles et les données archéologiques*, BUCEMA, Hors-Série 10 [<https://doi.org/10.4000/cem.14481>]
- Sohrabi M, Mobarez AM, Khoramabadi N et al (2014) Efficient diagnosis and treatment follow-up of human brucellosis by a novel quantitative TaqMan real-time PCR assay: a human clinical survey. *Journal of Clinical Microbiology* 52(12): 4239-4243 [<https://doi.org/10.1128/JCM.01819-14>]
- Soulié R (1982) Brucellosis: a case report dating from 650-700 AD. *Paleopathology Newsletter* 38:7-10
- Stoneking M (2017) An introduction to molecular anthropology. Hoboken: Wiley-Blackwell. 400 p
- Taylor GM, Young DB, Mays SA (2005) Genotypic analysis of the earliest known prehistoric case of tuberculosis in Britain. *Journal of Clinical Microbiology* 43:2236-2240 [<https://doi.org/10.1128/JCM.43.5.2236-2240.2005>]
- Vrioni G, Pappas G, Priavali E et al (2008) An eternal microbe: brucella DNA load persists for years after clinical cure. *Clinical Infectious Diseases* 46(12):131-136 [<https://doi.org/10.1086/588482>]
- Waldron T (2009) *Palaeopathology*. Cambridge University Press, New York, 279 p
- Whatmore AM (2014) Ancient-pathogen genomics: coming of age? *mBio* 5(5):3 [<https://doi.org/10.1128/mBio.01676-14>]
- Young EJ (1995) An overview of human brucellosis. *Clinical Infectious Diseases* 21(2):283-289

Annexe 1. Tableau récapitulatif le diagnostic différentiel des potentielles atteintes ostéoarticulaires liées à la brucellose

Pathologies du diagnostic différentiel	Atteintes brucelliennes correspondantes	Lésions osseuses	Observations par imagerie médicale	Références bibliographiques
Atteintes dégénératives				
Discarthrose / Ostéochondrose intervertébrale / <i>Spondylosis deformans</i>	Spondylodiscite	Ostéophytose à développement horizontale à partir de la zone articulaire. Développement de lésions falciformes sur la portion antéro-supérieure du corps vertébral. "Pitting", ostéocondensation	Dégénérescence du disque intervertébral. Rétrécissement de l'espace inter-osseux mais élargissement de la surface articulaire. Ostéocondensation	Resnick et Niwayama, 1981 Ortner, 2003 Aufderheide et Rodriguez-Martin, 2006 Mays, 2007
Arthrose de l'articulation sacro-iliaque	Sacro-iliite	Unilatérale ou bilatérale. Ostéophytose, sans destructions ostéolytiques	Augmentation de l'épaisseur de l'espace articulaire entre sacrum et ilium ; sclérose	Resnick et Niwayama, 1981 Aufderheide et Rodriguez-Martin, 2006
Traumatismes				
Hernies discales et fractures-avulsions	Spondylodiscite	Erosion/ <i>limbus vertebra</i> (ou avulsion) du bord antéro-supérieur ou inférieur du corps vertébral (thoracique ou lombaire). Ostéophytose	Résorption du disque intervertébral ; intrusion du disque dans le <i>nucleus pulposus</i> . Absence de sclérose péri-lésionnelle	Maat et Mastwijk, 2000 Aufderheide et Rodriguez-Martin, 2006 Mays, 2007
Autres fractures	Spondylodiscite	Fractures guéries : large cal ; implication d'une seule vertèbre ; légère cyphose ; ostéophytes réactionnels. Fractures de compression : "pincement" de l'intégralité du corps vertébral	Absence de sclérose péri-lésionnelle	Maat et Mastwijk, 2000 Ortner, 2003
Atteintes inflammatoires				
Spondylarthropathies	Spondylodiscite, sacro-iliite	Zones focalisées d'érosion osseuse et de sclérose sur vertèbres lombaires ou thoraciques. "Squaring" vertébral. Sacro-iliite bilatérale et symétrique. Ankylose	Sclérose péri-lésionnelles possible	Resnick et Niwayama, 1981 Braun et Sieper, 2007
Pseudarthrose vertébrale	Spondylodiscite	Résorption osseuse et sclérose sous-chondrale des plateaux vertébraux autour de la jonction discovertébrale, simulant une infection ; fracture des éléments de l'arc postérieur vertébral ; et syndesmophytes, à divers niveaux des vertèbres	Rétrécissement de l'espace du disque intervertébral et sclérose réactive de l'os sous-chondral des plateaux vertébraux	Resnick et Niwayama, 1981
Arthrites rhumatoïdes	Sacro-iliite, arthrites périphériques	Lésions lytiques (sur les articulations phalangiennes par exemple) bilatérales et symétriques, (notamment sur articulation sacro-iliaque). Cas d'arthrite septique : processus destructif très rapide, peu intense, et ossements ne présentent pas de signe de réparation	Absence de zones de sclérose en marge des lésions lytiques	Aufderheide et Rodriguez-Martin, 2006 Curate, 2006
Atteintes tumorales				
Myélome multiple	Spondylodiscite, sacro-iliite	Lésions ostéolytiques bien circonscrites et symétriques. Atteinte des parties postérieures des vertèbres. Plusieurs vertèbres touchées, fréquemment non-contiguës	Atteinte du disque intervertébral. Sclérose péri-lésionnelles possible	Resnick et Niwayama, 1981 Ariza et al., 1985 Sharif et al., 1989 Canci, 2005 Aufderheide et Rodriguez-Martin, 2006 Bozgeyik, 2007
Carcinome métastatique	Spondylodiscite, sacro-iliite	Ostéolyse diffuse, avec atteintes asymétriques et de tailles variées. Atteinte des parties postérieures des vertèbres. Plusieurs vertèbres touchées, fréquemment non-contiguës. Possible survenue d'une gibbosité vertébrale (angle obtus)	Pas d'atteinte du disque intervertébral. Sclérose péri-lésionnelles possible	Resnick et Niwayama, 1981 Ariza, et al., 1985 Sharif et al., 1989 Canci, 2005 Aufderheide et Rodriguez-Martin, 2006 Bozgeyik, 2007
Anomalies du développement				
Ostéochondrose vertébrale de croissance (Maladie de Scheuermann)	Spondylodiscite	Irrégularités, lésions des plateaux vertébraux plutôt rectangulaire voire triangulaire ; Cyphose. Absence de réactions osseuses marginales prolifératives (néoformations osseuses, ostéophytes) ; atteinte d'un grand nombre de vertèbres, contiguës ou non (surtout thoraciques)	Irrégularités des plateaux vertébraux et hernies intéressant plusieurs vertèbres ; trouble de la croissance en hauteur des vertèbres Extension du corps vertébral vers l'antérieur par des appositions osseuses.	Ariza et al., 1985 Maat et Mastwijk, 2000 Aufderheide et Rodriguez-Martin, 2006
Infections				
Tuberculose	Spondylodiscite, sacro-iliite, ostéopériostite	Ostéolyses diffuses des corps vertébraux thoraciques ou lombaires et parfois des parties postérieures. Collapsus (Mal de Pott), ankylose. Absence de processus cicatriciel Atteintes ostéodestructrices de l'articulation sacro-iliaque (uni ou bilatérale), avec ankylose et formation d'abcès	Abcès en marge de la colonne vertébrale (abcès froid du psoas). Absence d'ostéosclérose	Sharif et al., 1989 Mohan, 1990 Cordero, 1991 Rajapakse, 1995 Ortner, 2003 Canci, 2005 Aufderheide et Rodriguez-Martin, 2006 Chakroun et Bouzouaia, 2007 Mays, 2007
Actinomycose	Spondylodiscite	Ostéolyse superficielle de la paroi antérieure du corps vertébral des régions thoraciques et lombaires ; ostéocondensation importante en marge des lésions. Possible Ankylose	Ostéocondensation importante en marge des lésions	Ortner, 2003 Aufderheide et Rodriguez-Martin, 2006
Ostéomyélites hématogènes et infections fongiques	Spondylodiscite, sacro-iliite, ostéomyélite des os longs	Proliférations osseuses très marquées, ostéolyse des parties postérieures de la vertèbre (lames). Sclérose. Ostéolyse des corps vertébraux thoraciques et lombaires, avec possible collapsus et ankylose imitant une tuberculose osseuse. Destructions diffuses, non limitées à la zone d'impression de l' <i>annulus fibrosus</i>	Sclérose diffuse, et non périphérique aux lésions	Resnick et Niwayama, 1981 Ariza et al., 1985 Capasso, 1999 Ortner, 2003 Canci, 2005 Aufderheide et Rodriguez-Martin, 2006 Mays, 2007