



HAL
open science

Etude biologique et archéo-anthropologique des structures funéraires

Gaëlle Granier, Alexia Lattard

► **To cite this version:**

Gaëlle Granier, Alexia Lattard. Etude biologique et archéo-anthropologique des structures funéraires. Fr. Marty; Br. Chevaux. Une agglomération rurale gallo-romaine des rives de l'étang de Berre : Le Castellon (Istres, Bouches-du-Rhône), 23, Errance, pp.263-267, 2017, Bibliothèque d'archéologie méditerranéenne et africaine (BiAMA), 9782877726252. halshs-01991893


HAL Id: halshs-01991893

<https://shs.hal.science/halshs-01991893>

Submitted on 22 Feb 2024

HAL is a multi-disciplinary open access archive for the deposit and dissemination of scientific research documents, whether they are published or not. The documents may come from teaching and research institutions in France or abroad, or from public or private research centers.

L'archive ouverte pluridisciplinaire **HAL**, est destinée au dépôt et à la diffusion de documents scientifiques de niveau recherche, publiés ou non, émanant des établissements d'enseignement et de recherche français ou étrangers, des laboratoires publics ou privés.



Frédéric Marty et Brice Chevaux (dir.)

Une agglomération rurale gallo-romaine des rives de l'Étang de Berre Le Castellon (Istres, Bouches-du-Rhône)

Publications du Centre Camille Jullian

Chapitre 6. Étude biologique et archéo-anthropologique des structures funéraires

Gaëlle Granier et Alexia Lattard

DOI : 10.4000/books.pccj.14938

Éditeur : Publications du Centre Camille Jullian, Éditions Errance

Lieu d'édition : Aix-en-Provence

Année d'édition : 2017

Date de mise en ligne : 11 février 2021

Collection : Bibliothèque d'archéologie méditerranéenne et africaine

EAN électronique : 9782491788124



<http://books.openedition.org>

Référence électronique

GRANIER, Gaëlle ; LATTARD, Alexia. *Chapitre 6. Étude biologique et archéo-anthropologique des structures funéraires* In : *Une agglomération rurale gallo-romaine des rives de l'Étang de Berre : Le Castellon (Istres, Bouches-du-Rhône)* [en ligne]. Aix-en-Provence : Publications du Centre Camille Jullian, 2017 (généré le 19 octobre 2023). Disponible sur Internet : <<http://books.openedition.org/pccj/14938>>. ISBN : 9782491788124. DOI : <https://doi.org/10.4000/books.pccj.14938>.

Le texte seul est utilisable sous licence . Les autres éléments (illustrations, fichiers annexes importés) sont « Tous droits réservés », sauf mention contraire.

Chapitre 6

Étude biologique et archéo-anthropologique des structures funéraires

(Gaëlle Granier, Alexia Lattard)

Trois structures à vocation funéraire ont été mises au jour : deux inhumations primaires individuelles (2160 et 2189) et une structure primaire de crémation (2057).

I- SÉPULTURE 2160

La sépulture primaire individuelle est complète, à l'exception du niveau supérieur du comblement, ôté lors du décapage de la zone. La conservation quantitative du squelette, de 81,3 % (ICA), est due à la disparition taphonomique des pièces ou parties des pièces les plus petites (phalanges, patella), les plus fragiles (sternum, scapulas) ou à l'altération par des agents exogènes (racines détruisant les os des avant bras). La conservation qualitative de la corticale reste bonne (IQO = 2,1). Il s'agit d'un sujet adulte dont la position générale est en *decubitus* dorsal, légèrement incliné sur le côté gauche dans sa partie inférieure. Les membres supérieurs sont fléchis, avant-bras ramenés en avant du thorax (membre supérieur gauche) et de l'abdomen (membre supérieur droit). Les membres inférieurs sont légèrement sur le côté gauche, le membre inférieur gauche est en extension tandis que le droit est fléchi.

La tête osseuse apparaît par sa face antéro-latérale droite : cette position est secondaire (intervenue lors de la décomposition) car l'on observe une dislocation entre C3 et C4. Le reste du rachis présente des dislocations de faible amplitude. Le volume thoracique est partiellement conservé. Les scapulas sont en pendage médial, la clavicule gauche est verticalisée. Les articulations de l'épaule et du coude gauche sont détruites, mais ces mêmes articulations, du côté droit, sont clairement rompues. Les articulations des poignets et des mains sont rompues et les pièces osseuses ont migré hors du volume initial du corps. Le bassin est mis à plat, l'articulation coxo-fémorale droite est maintenue

tandis que la gauche est rompue. Les articulations des genoux sont également déconnectées. Le pied gauche est éversé (apparaît par sa face médiale), les métatarsiens ont été contraints latéralement dans leur chute et ramenés vers l'axe médian du corps. Le pied droit apparaît par sa face latérale et ses articulations sont déconnectées.

L'éversion du pied gauche, la rupture de nombreuses articulations et la migration de pièces osseuses hors du volume initial du corps indiquent une décomposition en espace vide initial. La contrainte latérale exercée sur l'épaule et le pied gauche, à distance des parois de la fosse, indique la présence d'un contenant. L'absence d'éléments conservés de ce contenant suggère une structure en matière périssable rigide, large au vu de la position des membres supérieurs. On note la présence de nombreux clous, disposés en six lignes parallèles transversales de quatre clous chacune. Ils sont systématiquement situés à une altitude supérieure au squelette et se présentent toujours tête en haut. Si l'on ajoute à cela la présence des pierres de calage, évoquées plus haut, nous nous orientons donc préférentiellement vers un coffrage de bois installé dans la fosse pour la cuve, calé par des blocs, de forme rectangulaire. En effet, les pierres de calage ne sont pas assez hautes pour avoir reçu seules une couverture de bois. La disposition des clous suggère que cette dernière était constituée de plusieurs planches longitudinales maintenues par des modules transversaux plus petits et cloués.

L'étude biologique des restes osseux a permis de déterminer que le sujet est un adulte mature (30-59 ans) de sexe féminin. L'examen des pathologies osseuses montre en premier lieu un état dentaire altéré : on compte plusieurs pertes ante-mortem (alvéoles refermées : 26, 28, 37, 46, 48), perte accompagnée dans un cas d'un abcès (première molaire supérieure gauche), et d'une carie avancée sur la première molaire

inférieure gauche (stade 3). L'émail dentaire présente également des hypoplasies linéaires. Aucun autre marqueur de stress n'est à relever sur le squelette. On constate que les atteintes dégénératives sont peu nombreuses sur le squelette : seuls les étages thoraciques et lombaires du rachis présentent une arthrose modérée. De même, les marqueurs d'activité sont peu fréquents et circonscrits aux membres inférieurs. Les enthésopathies constatées du fémur et du tibia sont d'ailleurs plutôt corrélées à l'âge du sujet qu'à l'expression réelle d'une activité. Enfin, aucun traumatisme ou signe infectieux n'est à relever.

II- SÉPULTURE 2189

La sépulture primaire individuelle et le squelette sont complets. La conservation quantitative de ce dernier, de 82,4 % (ICA), est due à la disparition taphonomique des pièces ou parties des pièces les plus petites (phalanges, patella) ou les plus fragiles (sternum, scapulas). La conservation qualitative de la corticale reste bonne (IQO = 2,3). Les restes se rapportent à un sujet adulte déposé en *decubitus* dorsal. Les membres supérieurs sont en extension, parallèles à l'axe du corps, avant-bras en supination. Les membres inférieurs sont en extension.

La tête osseuse apparaît par sa face antéro-supérieure. Cette position est originelle car on observe un maintien des connexions cervicales. Les scapulas sont en vue antérieure et la clavicule gauche est très légèrement verticalisée. Les articulations des épaules sont quasi-strictes, celles des coudes sont maintenues. Les os des carpes sont endommagés, mais dans l'ensemble les articulations des poignets sont maintenues, ainsi que celles des mains. La partie supérieure du rachis est en connexion (des cervicales jusqu'à T10) tandis que la partie inférieure est disloquée (de T11 à L4) à cause de l'irrégularité du fond de la fosse. Le volume thoracique est conservé. Le bassin n'est pas mis à plat. Le coxal gauche est repoussé vers l'axe médian du corps à cause d'une pierre sous-jacente située entre celui-ci et l'avant-bras gauche. De ce fait aussi, l'articulation coxo-fémorale gauche est partiellement rompue, tandis que la droite est maintenue. En outre, le fait que le corps ait été placé sur cette pierre, ajouté à l'irrégularité de fond de fosse, a entraîné un devers vers le côté droit du corps (au sud). Le pied gauche apparaît ainsi par sa face latérale, tandis que le droit

apparaît par sa face médiale. Les connexions des tarses sont maintenues, celles des métatarsiens et des phalanges sont lâches.

Le maintien de la quasi-totalité des articulations, notamment labiles (mains, pieds) et des volumes thoracique et pelvien, oriente vers une décomposition en espace colmaté. Les seules articulations rompues (partie inférieure du rachis, côté gauche du bassin) le sont à cause d'une grande irrégularité du fond de fosse. Aucun élément de contrainte ne vient suggérer la présence d'un contenant, qu'il soit souple ou rigide. Nous nous orientons donc vers un espace de décomposition colmaté, dans une fosse dont la partie supérieure reçoit un aménagement en « cordon » de pierres et une couverture partielle sur sa moitié ouest qui participe peut-être de la signalisation de surface.

L'étude biologique des restes osseux a permis de déterminer que le sujet est un adulte jeune (20-29 ans) de sexe masculin. L'examen des pathologies osseuses montre de manière générale très peu d'atteintes pathologiques. En effet, aucune carie, atteinte traumatique ou infectieuse (mis à part une légère apposition périostée sur la diaphyse fémorale) ne sont à relever. De la même manière, et en relation avec l'âge du sujet, aucune atteinte dégénérative n'est à déplorer. On note seulement la présence d'hypoplasies linéaires de l'émail dentaire, tandis que les autres marqueurs de stress sont absents, et quelques atteintes des enthèses situées principalement sur le membre supérieur.

III- FOSSE-BÛCHER 2057

La fosse-bûcher est incomplète car perturbée dans son angle sud-est par l'installation postérieure d'un drain. Elle apparaît à une altitude supérieure de 5,12 m NGF. Elle est de forme rectangulaire et mesure à son sommet 1,62 m de longueur et 0,50 à 0,65 m de largeur. Il s'agit d'une fosse aux parois inclinées, créant un profil en « cuvette », sans aménagement particulier visible. Les abords immédiats de la fosse présentaient quelques inclusions de charbon et tessons de céramique, résultant probablement d'un épanchement du dépôt de crémation hors de la fosse.

Il n'existe pas de comblement de la fosse postérieur à la crémation : le résidu de crémation occupe l'ensemble du volume de la structure dont le fond est

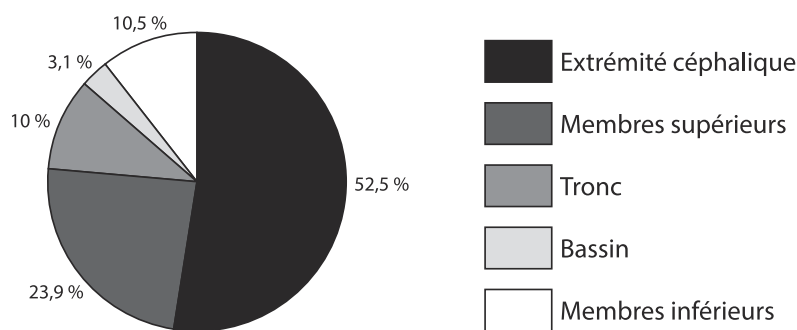


Fig. 345. Fosse-bûcher 2057. Rapport des segments anatomiques sur le poids total.

marqué, au centre, par une rubéfaction partielle de 0,60 à 0,82 m de long sur 0,32 m de large. Ce résidu apparaît dès le sommet de la fosse, entre les altitudes de 5,09 et 4,96 m. Il mesure environ 0,15 m d'épaisseur (sa fouille a nécessité trois passes de 5 centimètres) et contient les restes osseux laissés en place à l'issue de la crémation, du mobilier complet ou fragmentaire ainsi que quelques fragments d'os de faune.

Au total, 518,627 g d'ossements humains ont été recueillis par ramassage manuel sur le terrain (un amas osseux a d'ailleurs été individualisé) et par tamisage du résidu en laboratoire. Les ossements sont essentiellement de couleur blanche avec une très rare présence de coloration bleue à noire sur certains ossements. Les fragments les plus importants présentent de nombreuses déformations, ce qui suggère une température élevée et une crémation relativement homogène puisque cette couleur est généralisée dans toutes les parties de la fosse. Quelques ossements fauniques ont été également identifiés, trouvés de manière éparse sans concentration particulière.

L'examen des fragments osseux n'a pas montré la présence de doublon, suggérant la présence d'un seul individu. Les restes osseux appartiennent à un sujet biologiquement mature, mais leur fragmentation empêche de préciser le sexe et l'âge au décès de cet adulte. La masse pondérale totale laissée dans la fosse est trop faible pour représenter l'intégralité du sujet, ce qui indique un prélèvement partiel des restes osseux au terme de la crémation. La répartition pondérale par région anatomique montre une sur-représentation de l'extrémité céphalique : 52,5 % quand une répartition théorique ne représente que 20 % de l'ensemble du squelette. Si les éléments des membres

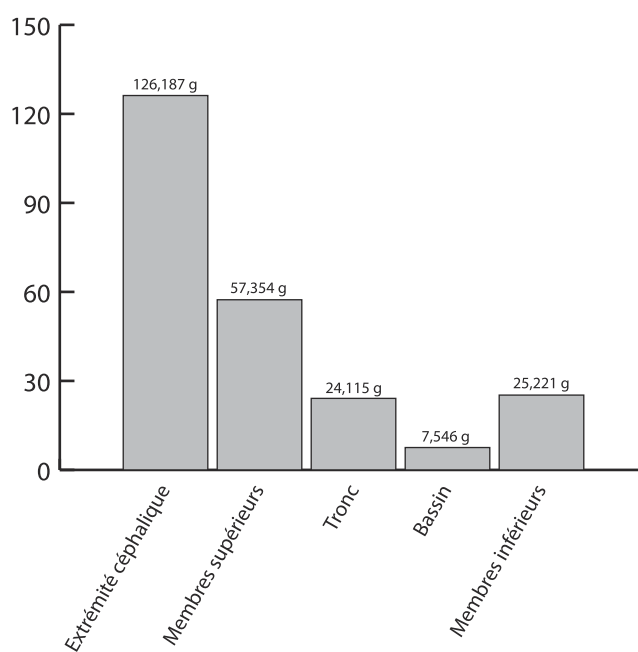


Fig. 346. Fosse-bûcher 2057. Proportion des différents segments anatomiques.

supérieurs et du tronc sont correctement représentés (respectivement 23,9 % et 10 %), on note une très nette sous-représentation de la partie inférieure du squelette. Le bassin et les membres inférieurs ne représentent en effet que 13,6 % en cumulé quand on en attendrait 45 % (fig. 345-346). Cette répartition indique donc que les éléments les plus volumineux (bassin et membre inférieur) ont été préférentiellement collectés.

La répartition des segments anatomiques dans les différents carrés de fouille (fig. 347) montre que l'extrémité céphalique est concentrée dans les carrés situés

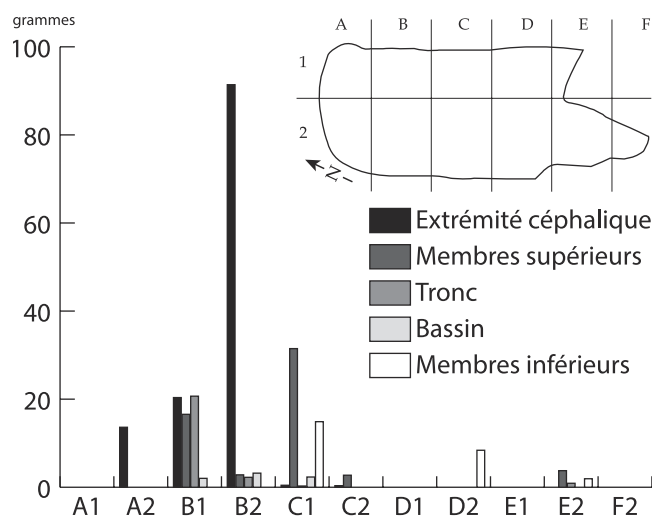


Fig. 347. Fosse-bûcher 2057. Répartition des différents segments anatomiques par carrés de fouille.

dans la partie nord de la fosse. Le tronc et les membres supérieurs sont également circonscrits dans cette extrémité nord, tandis qu'on retrouve les fragments des membres inférieurs dans la partie sud de la fosse. Cette topographie, qui respecte une logique anatomique générale, suggère que le sujet était en extension, placé tête au nord et pieds au sud. De manière générale, on constate que les restes osseux sont nombreux dans la moitié nord de la fosse, où les segments de la partie supérieure du corps sont correctement représentés et laissés en place. À l'inverse, la moitié sud du résidu contient peu d'ossements, avec des segments inférieurs sous-représentés et largement mélangés. Cette topographie du résidu indique que le prélèvement post-crématoire a eu lieu dans cette moitié sud de la fosse, collectant préférentiellement les éléments les plus volumineux, qui appartiennent logiquement au bassin et aux membres inférieurs.